

# Micrografische chirurgie volgens Mohs voor de behandeling van non-melanoma huidkanker in het aangezicht

P.J.F.M. Lohuis<sup>1</sup>, H.D. Vuyk<sup>2</sup>

## Inleiding

Het huidcarcinoom is de meest voorkomende maligniteit van het Kaukasische ras. Bij deze populatie bestaat 75% van de huidtumoren uit basaalcelcarcinomen (BCC)<sup>1</sup> en 20% uit plaveiselcelcarcinomen (PCC).<sup>2</sup> De overige 5% omvat onder andere het maligne melanoom, maar valt buiten het kader van dit artikel. In de laatste decennia is er een sterke toename in de incidentie van BCC en PCC.<sup>1,3</sup> Het veranderde zon- en reisgedrag, de vergrijzing van de bevolking en het mogelijk slinken van de ozonlaag spelen hierbij waarschijnlijk een rol. Dat ondanks de toename van de incidentie de mortaliteit afneemt is het gevolg van verbeterde en meer toegankelijke therapie.<sup>1</sup>

De therapeutische opties voor non-melanoma-huidkanker zijn:

- radiotherapie;
- curettage/elektrodesiccatie;
- cryochirurgie;
- conventionele chirurgie;
- Mohs' micrografische chirurgie (MMS).

Bij behandeling met radiotherapie, curettage/elektrodesiccatie of cryochirurgie vindt een visuele inschatting van de grenzen van het tumorproces plaats, waarbij het resultaat van de behandeling histopathologisch niet kan worden gecontroleerd. Ook na conventionele chirurgie blijkt de histopathologische controle van de resectievlakken echter vaak beperkt te zijn, bij standaardcontrole wordt ongeveer 0,01% van het resectievlak onderzocht.<sup>4,20</sup> MMS omvat een techniek die wordt gekenmerkt door in opzet 100% van het perifere en het diepere resectievlak histologisch te evalueren. Een eventueel tumorresidu kan hierbij nauwkeurig worden gelokaliseerd en in dezelfde sessie worden verwijderd, waarbij het gezonde weefsel zoveel mogelijk wordt gespaard. Dit maakt de techniek uitermate geschikt voor een aantal indicaties in het aangezicht.

De afgelopen decennia heeft MMS zijn waarde bewezen in diverse (weliswaar) retrospectieve studies. Ten opzichte van de andere therapeutische technieken kent MMS een aanzienlijk kleiner percentage recidieven (tabel 1).<sup>5,6</sup> Het uiteenzetten van de technische aspecten van MMS in dit artikel is ingegeven door de gunstige resultaten van deze behan-

## Samenvatting

Met behulp van Mohs' micrografische chirurgie (MMS) kan, na het excideren van een huidcarcinoom, in principe 100% van de perifere en diepe resectieranden worden gecontroleerd in één histologisch vlak. Extensies van een eventueel tumorresidu kunnen op deze manier worden opgetekend en nagereseceerd zonder grote hoeveelheden normaal weefsel te hoeven opofferen en met desondanks goede behandelingsresultaten. Deze eigenschappen maken MMS een belangrijke en betrouwbare behandelingsmethode voor non-melanoma-huidkanker in cosmetisch en functioneel belangrijke deelgebieden van het aangezicht, met name wanneer het gaat om recidief carcinomen of carcinomen met een ongunstige histologie. In de afgelopen 8 jaar werden in onze afdeling 369 basaalcelcarcinomen (BCC) en 56 plaveiselcelcarcinomen (PCC) in het aangezicht behandeld met MMS. Met een gemiddelde follow-up van 33 maanden, variërend van 3 tot 99 maanden, toonde geen van de BCC tot op heden een recidief. Slechts 1 van de PCC (2%) recidiveerde enkele maanden postoperatief. Deze gunstige resultaten met MMS zijn de reden om de techniek in dit korte artikel nog eens te belichten.

## Summary

The key to Mohs' micrographic surgery (MMS) is the excision and control of complete peripheral and deep resection margins in one plane, allowing orientation, mapping and reexcision of microscopic tumour extensions. These extensions can be followed without sacrificing inappropriate amounts of normal tissue, yielding high cure rates and maximum preservation of tissue. These qualities make MMS an important and reliable treatment for non-melanoma skin cancer in the face, in particular when it concerns large, aggressive or recurrent carcinoma in cosmetic and functionally important areas. In a 8 year study period, 369 basal cell carcinoma (BCC) and 56 squamous cell carcinoma (SCC) of the face were treated in our department with MMS. With a follow-up ranging from 3 months to 99 months (mean 33 months) none of the BCC presented itself with a recurrence. Only 1 (2%) of the SCC demonstrated signs of recurrence a few months postoperatively. These favourable cure rates using the modality of MMS are the reason for highlighting this technique in this short article.

## Mohs' micrografische chirurgie - huidtumoren

delingsmethode, ondersteund door de acht jaar ervaring met deze techniek in de eigen kliniek bij de behandeling van BCC en PCC in het aangezicht.

<sup>1</sup> Fellow European Academy of Facial Plastic and Reconstructive Surgery

<sup>2</sup> Afdeling Keel-Neus-Oorheelkunde & Plastische en Reconstructieve Aangezichts-chirurgie, Ziekenhuis Gooi Noord, Blaricum

TABEL 1. Percentage 5-jaars recidieven bij de behandeling van primair en recidief BCC\*.

| Behandelingsmodaliteit         | Primair BCC | Recidief BCC |
|--------------------------------|-------------|--------------|
| Conventionele chirurgie        | 10%         | 17%          |
| Curettage/elektrodesiccatie    | 8%          | 40%          |
| Radiotherapie                  | 9%          | 10%          |
| Cryochirurgie                  | 8%          | >13%         |
| Mohs' micrografische chirurgie | 1%          | 6%           |

\* naar Rowe<sup>5,6</sup>

TABEL 2. Essenties van Mohs' micrografische chirurgie.

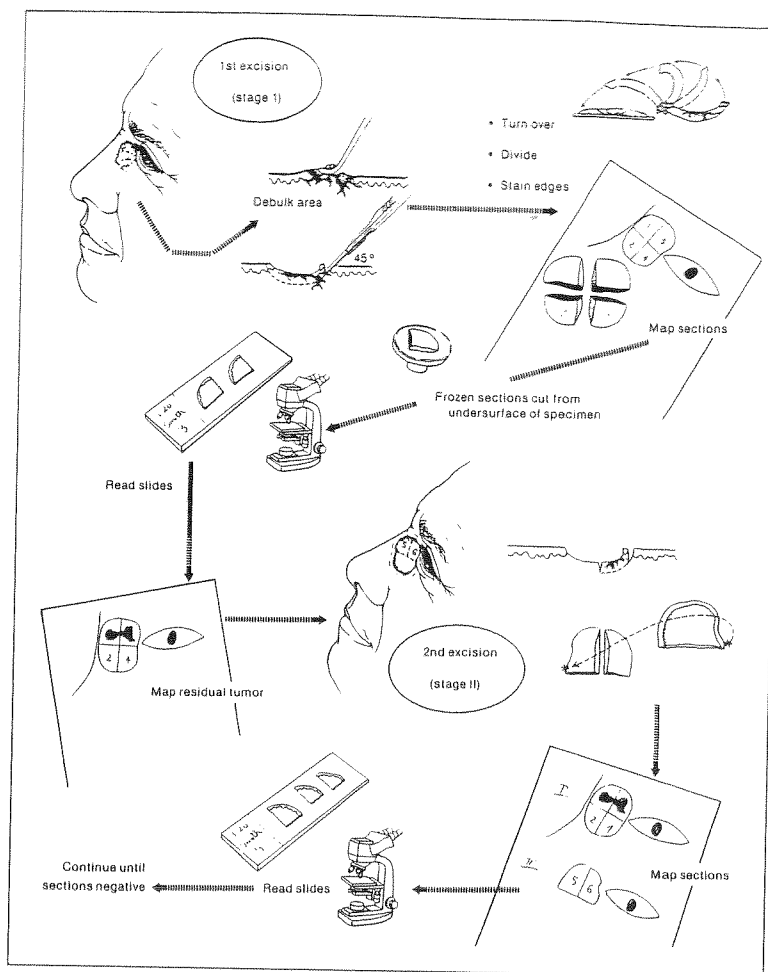
- omlijnen macroscopische begrenzing
- tumor debulking via curettage
- schuine incisie in de huid
- oriëntatie van het preparaat
- in kaart brengen en kleurcodering
- afplatten van het preparaat
- horizontale coupes
- histologische kleuring
- interpretatie
- communicatie

### Mohs' micrografische chirurgie: de techniek

De techniek van MMS (figuur 1) is geresumeerd in tabel 2 en betreft de 'versweefselvariant' van de oorspronkelijke door Mohs beschreven techniek.<sup>7,21</sup>

Voor het injecteren van het lokaal anaestheticum wordt eerst de klinische tumorbegrenzing gemarkeerd. Het lokaal anaestheticum bestaat uit een mengsel van lidocaïne 1% met adrenaline 1:100.000 en marcaïne 0,5% met adrenaline 1:200.000. Dit mengsel wordt aangewend voor snelle inductie en langdurige werking. Met behulp van curettage kan week tumorweefsel worden verwijderd om een indicatie van de uitbreiding en de diepte van de tumor te verkrijgen. Vervolgens wordt de laesie geëxideerd met een marge van ongeveer 3 mm macroscopisch gezond weefsel. Deze marge kan worden vergroot bij grote tumoren, recidief tumoren of histologisch sprieterig groeiende tumoren.

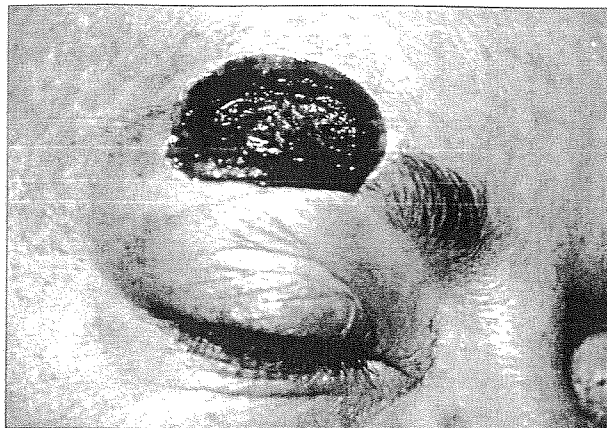
Voor MMS is het essentieel een vlak en dun preparaat te verkrijgen. Bij de excisie van het preparaat wordt het mes onder een hoek van 45 graden met het huidoppervlak gehouden, zodat bij de uiteindelijke beoordeling van de histologische coupes zowel het horizontale als het laterale deel van het resectievlak in beeld komt. Bij een excisie-hoek van 90 graden ontsnapt immers een deel van de epidermis aan de controle. De bodem van het preparaat wordt zo mogelijk parallel aan het huidoppervlak geëxideerd. Vervolgens wordt het preparaat opgedeeld in segmenten met een geschikte afmeting voor vriescoupe waarbij de wondbodem op een aantal plaatsen met weefselinkt wordt gekleurd.<sup>7</sup> Tevens wordt het preparaat met behulp van een referentietekening in kaart gebracht, zodat later op grond van de bevindingen in de coupes de plaats van eventueel resterend



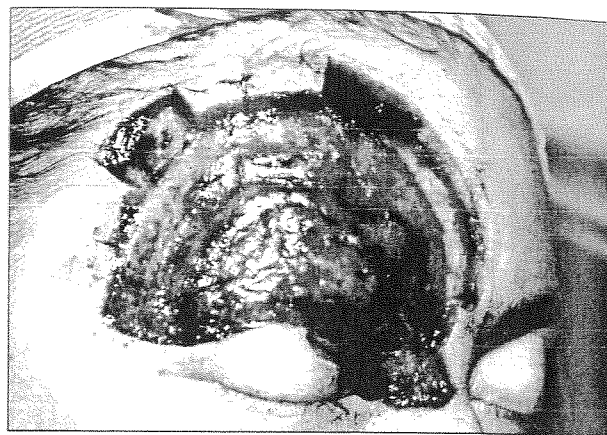
Figuur 1. Schematische weergave van het principe van MMS. Na het debulking van de tumor wordt het defect schuin uitgesneden. Het weefsel wordt met kleur gecodeerd en voorbereid voor het snijden van horizontale coupes. Met de horizontaal gesneden, gevriesdroogde coupes kan 100% van het diepe en perifere resectievlak worden geëvalueerd. Via de kleurcodering kan op deze manier een tumorresidu worden gelocaliseerd en geresecteerd. Deze procedure wordt herhaald tot geen tumorweefsel meer kan worden gevonden.

tumorweefsel kan worden bepaald.

In het laboratorium worden de grenzen van het preparaat door middel van horizontale vriescoupes onderzocht. Op deze manier kan 100% van het snijvlak histologisch à vue worden gebracht.<sup>8,20</sup> Er worden coupes gemaakt van 15 micron dikte. De eerste complete coupe en enkele diepere coupes worden op een objectglasje geplaatst en gekleurd met toluidine. Vervolgens wordt iedere coupe door een patholoog onder de microscoop beoordeeld, samen met de chirurg. Een kwalitatief goede coupe moet zowel de bodem als de epidermis van het preparaat bevatten, alsmede de diverse kleurcoderingen. Tumorlocalisaties worden aangekend op de eerder vervaardigde referentietekening van het preparaat. Als aanvullende excisies noodzakelijk zijn, kan de locatie van residutumor accuraat worden bepaald aan de hand van deze tekening. Alleen ter plaatse van het geïndiceerde gebied wordt een additionele Mohs-snede verricht. Het gehele proces wordt herhaald totdat een tumorvrij operatie-gebied is verkregen (figuur 2). Deze gestadige procedure resulteert in een defect dat de ware uitbreiding van de tumor weergeeft, en leidt tot maximaal behoud van gezond weefsel.



Figuur 2a. Wondgebied na een eerste excisie met MMS, waarbij een 3 mm tumorvrije marge werd aangehouden (scleroserend BCC). Let op de ogenschijnlijk niet aangedane huid van het voorhoofd rondom het defect.



Figuur 2b. Uiteindelijk wondgebied na 7 stadia MMS.

### Indicaties voor MMS

De volgende indicatiegebieden voor MMS zullen kort worden besproken:

- BCC met ongunstige histologie;
- BCC met ongunstige localisatie;
- irradicaal verwijderde BCC;
- recidief BCC;
- grote BCC;
- plaveiselcelcarcinomen.

Overige indicaties voor het gebruik van MMS in het aangezicht zijn o.a. BCC met perineurale groei, BCC ontstaan in bestraald gebied, BCC bij jonge patiënten en bij patiënten met een basaalcelnevus syndroom.

#### BCC met ongunstige histologie

Het is begrijpelijk dat sprieterig groeiende BCC (morpheaform, infiltratief en scleroserend) met klinisch vagere grenzen en diepere weefsel-ingroei moeilijker zijn te behandelen dan duidelijk afgebakende BCC.<sup>9</sup> Met name deze therapeutisch problematische tumoren, die een grotere kans op recidief hebben, zijn met MMS goed te behandelen.<sup>10</sup>

#### BCC met ongunstige localisatie

Cosmetisch en functioneel belangrijke locaties zoals neuspunt, neusvleugel, lip, oor en ooglid zijn beperkt in de hoeveelheid beschikbaar weefsel voor reconstructie. Behoud van zoveel mogelijk gezond weefsel is derhalve in het kader van de reconstructieve mogelijkheden van belang. Een conservatief beleid ten faveure van de cosmetiek kan echter ten koste gaan van tumorcuratie.<sup>11</sup> In de voornoemde locaties lijkt MMS de aangewezen therapie te zijn. Hierbij kan een maximale hoeveelheid gezond weefsel worden gespaard waardoor de mogelijkheden voor reconstructie worden verbeterd, hetgeen leidt tot een optimaal functioneel en cosmetisch resultaat.

#### Irradicaal verwijderde BCC

In het verleden is de noodzaak tot reëxcisie van residu BCC nogal eens ter discussie gesteld.<sup>5,6</sup> Er bestaat echter geen twijfel over de verhoogde kans op recidief BCC bij positieve resectievlakken, onafhankelijk van variabelen zoals histolo-

gie, locatie en afweer.<sup>12</sup> Het 5-jaars recidief percentage bij patiënten met een irradicaal geopereerd BCC bedraagt 40%.<sup>5,6</sup> Daarnaast bestaat er nog eens een groep van 5% bij wie een recidief pas na 5 jaar follow-up-periode optreedt.<sup>13</sup> Een ontstekingsreactie of immuunrespons zou verantwoordelijk kunnen zijn voor het niet optreden van recidief bij de overige patiënten.<sup>14</sup> Ook is het mogelijk dat residu-tumor gedurende jaren in littekenweefsel ingekapseld blijft.<sup>15</sup> De meest rationele benadering van positieve resectievlakken is reëxcisie, waarbij MMS een methode is met directe controle van de resectievlakken.

#### Recidief BCC

Recidief BCC is moeilijker te behandelen dan primair BCC en hebben een grotere kans op recidiveren.<sup>22</sup> Vaak wordt de behandeling bemoeilijkt door onduidelijke tumorgrenzen en toont de histologie sprieterige groei.<sup>9</sup> In het algemeen ligt het genezingspercentage van primaire tumoren met een standaardbehandelingsmethode rond de 90% (zie tabel 1). Dit percentage neemt echter af tot 50% bij een recidief tumor die opnieuw met dezelfde methode wordt behandeld.<sup>10</sup> MMS geeft een goede controle van de resectievlakken, het 5-jaars recidiefpercentage na de behandeling van recidief-tumoren door middel van MMS bedraagt 6%.<sup>5,6</sup> Hierbij dient te worden opgemerkt dat het ook bij MMS raadzaam is om littekenweefsel of een vrij huidtransplantaat samen met het eerdergemaakte diepe resectievlak te verwijderen, aangezien BCC tot ingroei in voorheen gedissecteerde vlakken neigt.<sup>15</sup>

#### Grote BCC

Hoe groter de diameter van een laesie, des te groter de kans op recidief.<sup>16</sup> BCC in het hoofd-halsgebied, kleiner dan 6 mm, hebben met conventionele chirurgie een hogere kans op curatie dan grotere laesies. De patiënten met een hogere kans op recidief op basis van de grootte van de tumor moeten bij conventionele chirurgie met een grotere marge worden behandeld teneinde radicaliteit na te streven. Bij MMS is dit niet nodig en resteert dus meer gezond weefsel voor eventuele reconstructie.<sup>23</sup> Echter, ook MMS is minder effectief bij tumoren groter dan 2 à 3 cm.<sup>16</sup> Aangezien grote en diep invaderende tumoren een hoger recidiefpercentage geven, kan het soms raadzaam om de definitieve reconstructie 1 à 2 jaar uit te stellen en in de tussenliggende periode een huidtransplantaat of een prothese toe te passen.<sup>16</sup>

**Plaveiselcelcarcinomen**

Het plaveiselcelcarcinoom (PCC) heeft in vergelijking met het BCC een hoger recidiefpercentage met potentiële metastasering op afstand.<sup>1</sup> Klinische factoren die correleren met de kans op recidieven en metastasen zijn:

- grootte;
- diepte;
- histologische differentiatie;
- locatie;
- littekenweefsel;
- perineurale groei;
- voorgaande behandeling;
- immuunsuppressie.

PCC op een locatie met hoog risico, zoals op de hoofdhuid, oren, oogleden, neus en lippen vereisen een excisie-marge van tenminste 6 mm.<sup>17</sup> Het wordt aanbevolen bij excisie van PCC subcutaan vetweefsel te verwijderen, aangezien tenminste 30% tot dat niveau invadeert.<sup>17</sup>

Radicale excisie van PCC is essentieel, aangezien recidief-tumoren moeilijker te verwijderen zijn en in 25-45% van de gevallen geassocieerd zijn met metastasering. Iedere patiënt met een gemetastaseerd PCC in het hoofd/halsgebied, dient door een multidisciplinair team te worden behandeld. Het hoogste genezingspercentage voor cutane PCC (97%) is behaald met MMS.<sup>5,6</sup> Toch lijkt het zelfs met MMS in sommige gevallen raadzaam om de definitieve reconstructie uit te stellen om recidieven onder transpositie huidlappen te voorkomen.<sup>18</sup>

**Eigen resultaten met MMS**

In de periode van 1992 tot 2000 werden in ons ziekenhuis 369 BCC en 56 PCC in het aangezicht behandeld met MMS (tabel 3). De meest voorkomende plaatsen van behandeling waren de neus (54%) en het oor (18%) (tabel 4). De patiëntengroep betrof 227 mannen en 198 vrouwen. De leeftijd varieerde van 23 tot 95 jaar met een gemiddelde leeftijd van 72 jaar. Van de BCC werden 223 (60%) histologisch getypeerd als solide, 135 (37%) als histologisch sprieterig (i.e. scleroserend, infiltrerend of micronodulair) en 11 (3%) als oppervlakkig. Van het totale aantal BCC waren 326 (88%) primaire tumoren en 43 (12%) vanuit elders ingestuurde recidieven. Van het totale aantal van 56 PCC betrof het in 3

**TABEL 3. Aantal basaal- en plaveiselcelcarcinomen behandeld met mms.**

|                        | Primair | Recidief | Totaal |
|------------------------|---------|----------|--------|
| BCC                    |         |          |        |
| - solide               | 206     | 17       | 223    |
| - sprieterig groeiend* | 110     | 25       | 135    |
| - oppervlakkig         | 10      | 1        | 11     |
| PCC                    | 53      | 3        | 56     |
| Totaal                 | 379     | 46       | 425    |

\* scleroserend, infiltrerend of micronodulair.

gevallen (5%) een recidief.

Met een gemiddelde follow-up van 33 maanden, variërend van 3 maanden tot 99 maanden, kon van het totale aantal BCC en PCC dat met MMS was behandeld slechts 1 recidief worden aangetoond (0,002%). Het betrof een patiënt met een PCC van de tragus van het oor, die enkele maanden na de ingreep een parese van de nervus facialis ontwikkelde. Bij alle andere carcinomen die met MMS waren behandeld kon bij een regelmatige en langdurige follow-up tot op heden geen recidief worden aangetoond.

**Discussie**

De in dit artikel gepresenteerde resultaten zijn illustratief voor de betrouwbaarheid van MMS. Met een gemiddelde follow-up van 33 maanden, kon bij de behandeling van 396 BCC en 56 PCC in het aangezicht tot op heden slechts 1 recidief (0,002%) worden aangetoond. Het recidiefpercentage na MMS was bij de BCC 0% en bij de PCC 2%. De in onze studie gevonden resultaten met MMS zijn overeenkomstig de resultaten uit vergelijkbare studies en bevestigen de stellingname dat, in vergelijking met andere behandelingsmodaliteiten, MMS superieur mag worden geacht voor de behandeling van non-melanoma-huidkanker (zie tabel 1).<sup>5,6</sup> Desondanks meent echter slechts 5% van de Mohs' chirurgen dat alle BCC met MMS behandeld zouden moeten worden.<sup>19</sup> MMS kent immers naast voordelen ook belangrijke nadelen.<sup>22</sup>

Als nadelen van MMS kunnen genoemd worden het tijdrovende karakter van de behandeling en het daaruit voortvloeiende kostenaspect. Indien alle essentiële stappen van MMS (zie tabel 2) naar behoren worden doorlopen vormt deze techniek een relatief dure behandelingsmodaliteit. Critici van MMS beweren dan ook dat het in de meeste gevallen volstaat om een huidcarcinoom met voldoende marge te excideren om vervolgens het ontstane defect primair te sluiten of af te dekken met een huidtransplantaat. Bij de behandeling van kleine, primaire huidcarcinomen is conventionele chirurgie immers niet minder efficiënt gebleken.<sup>5,6</sup>

Voordelen van MMS zijn het weefselparende effect en het lage recidiefpercentage. Juist deze twee aspecten van MMS zijn bij de behandeling van huidcarcinomen in het aangezicht van groot belang. Op diverse cosmetisch en functioneel belangrijke locaties in het aangezicht is slechts een

**TABEL 4. Localisatie van met mms behandelde huidcarcinomen.**

|                         | n   | %   |
|-------------------------|-----|-----|
| Neus                    | 230 | 54  |
| Oor                     | 78  | 18  |
| Lip/kin                 | 35  | 8   |
| Voorhoofd/slaap/schedel | 33  | 8   |
| Oog                     | 28  | 7   |
| Wang                    | 12  | 3   |
| Nek                     | 9   | 2   |
| Totaal                  | 425 | 100 |

beperkte hoeveelheid weefsel beschikbaar voor reconstructie. Gezien deze beperking is een patiënt gebaat bij een behandelingstechniek die niet alleen weefselsparend is, maar ook een laag recidiefpercentage kent. Bij een recidief huidcarcinoom vindt namelijk juist vaak een meer uitgebreide excisie van de tumorregio plaats. Oncologisch gezien behoort een behandelend chirurg bij een recidief immers het totale huidoppervlak dat tijdens de primaire behandelingsessie werd ondermijnd te excideren, aangezien BCC en PCC tot ingroei in voorheen gedissecteerde vlakken neigen.<sup>15</sup> Dit kan desastreuze gevolgen hebben. Bijvoorbeeld in geval van een recidief BCC van de neus waarbij in een eerder stadium reconstructie plaats vond door middel van een bilobulaire rotatielap of een gesteelde transpositielap van het voorhoofd.

Dus juist indien een chirurg besluit om een defect in het aangezicht tijdens de primaire behandelingsessie te reconstrueren, zal hij/zij een behandelingsmodaliteit moeten kiezen met een hoog genezingspercentage. Dit is met name van belang bij de behandeling van huidcarcinomen met een verhoogd risico op het ontwikkelen van een recidief (zie de eerderbeschreven indicaties voor MMS). In theorie zou MMS

een genezing van 100% moeten tonen indien sprake is van een unifocale tumor, een percentage dat in onze serie patiënten wordt benaderd.<sup>20,22</sup> Vertrouwend op het hoge genezingspercentage met MMS werd dan ook tijdens de primaire behandeling bij een aanzienlijk deel van deze patiënten in dezelfde sessie een uitgebreide reconstructie uitgevoerd.

## Conclusie

In de loop der jaren heeft MMS haar effectiviteit getoond bij de behandeling van huidcarcinomen met een verhoogd risico voor het vormen van een recidief, met name op locaties waar een maximale conservatie van normaal weefsel is gewenst. Bij de behandeling van non-melanoma huidkanker in het aangezicht kan MMS daarom van aanvullende waarde zijn voor een behandelend chirurg voor de indicaties zoals beschreven in dit artikel. De gepresenteerde resultaten tonen aan dat het ook in een perifere setting mogelijk moet zijn om de benodigde faciliteiten voor MMS te organiseren en de techniek toe te passen.

## LITERATUUR

1. AM, Brodland, JG. The epidemiology of skin cancer. *Dermatol Surg*, 1996; 22: 217-226.
2. Bernstein SC, Lim KK, Brodland DG, Heidelberg KA. The many faces of squamous cell carcinoma. *J Dermatol Surg*, 1996; 22: 243-254.
3. Coebergh JWW, Neumann HAM, Vrints LW, et al. Trends in the incidence of non-melanoma skin cancer in the S.E. Netherlands 1975-1988: a registry-based study. *Br J Dermatol*, 1991; 125: 353-359.
4. Rapini RP. Comparison of methods for checking surgical margins. *J Amer Acad Dermatol*, 1990; 23:288-294.
5. Rowe DE, Carroll RJ, Day CL. Long-term recurrence rate in previously untreated (primary) basal cell carcinoma. Implications for patient follow-up. *J Dermatol Surg Oncol*, 1989; 15: 315-328.
6. Rowe DE, Carroll RJ, Day CL. Mohs' surgery is the treatment of choice for recurrent (previously treated) basal cell carcinoma. *J Dermatol Surg Oncol*, 1989; 15: 424-431.
7. Picoto AM, Picoto A. Technical procedures for Mohs' fresh tissue surgery. *J Dermatol Surg Oncol* 1986; 12: 134-138.
8. Randle HW, Zitelli J, Brodland DG, et al. Histologic preparation of Mohs' micrographic surgery. A single sectioning method. *J Dermatol Surg Oncol*, 1993; 19: 522-524.
9. Levine HL, Bailin PL. Basal cell carcinoma of the head and neck. Identification of a high-risk patient. *Laryngoscope*, 1980; 60:955-961.
10. Stegman SJ. Basal cell carcinoma and squamous cell carcinoma. Recognition and treatment. *Med Clin North Amer*, 1986; 70: 95-107.
11. Robins P, Albom MJ. Recurrent basal cell carcinomas in young women. *J Dermatol Surg*, 1975; 1: 49-51.
12. Ritala A. Surgical therapy of basal cell carcinoma: correlation of microscopic and macroscopic control of excision with recurrence. *Scand J Plast Reconstr. Surg*, 1971; 5: 87-96.
13. Pascal RR, Hobby LW, Lattes R, et al. Prognosis of an "incompletely excised" versus "completely excised" basal cell carcinoma. *Plast Reconstr Surg*, 1968; 41: 328-332.
14. Dixon AY, Lee SH, McGregor DA. Factors predictive of recurrence of basal cell carcinoma. *Amer J Dermatol-Pathol*, 1989; 11: 222-232.
15. Wagner RF, Cottel WI. Multifocal recurrent basal cell carcinoma following primary tumour treatment by electrodesiccation and curettage. *J Amer Acad Dermatol*, 1987; 17: 1047-1049.
16. Hruza GJ. Mohs' micrographic surgery. *Otolaryngol Clin North Amer*, 1990; 23: 845-864.
17. Brodland DG, Zitelli JA. Surgical margins for excision of primary cutaneous squamous cell carcinoma. *J Amer Acad Dermatol*, 1992; 27: 241-248.
18. Dzubow LM, Rigel DS, Robins P. Risk factors for local recurrence of primary cutaneous squamous cell carcinoma. Treatment by microscopically controlled excision. *Arch Dermatol*, 1982; 118: 900-902.
19. McGillis ST, Wheeland RG, Sebben JE. Current issues in the performance of Mohs' micrographic surgery. *J Dermatol Surg Oncol* 1991; 17: 681-684.
20. Abide JM, Nahai F, Benett RG. The meaning of surgical margins. *Plast Reconstr Surg* 1984; 73: 492-497.
21. Mohs FE. Chemosurgery. Microscopically controlled surgery for skin cancer. Springfield, Ill., USA: Charles C. Thomas, 1978: 1-2.
22. Van Baardwijk AAW, Verhaegh MEJM, Krekels, GAM, et al. Micrographische chirurgie volgens Mohs als behandeling voor recidief van basalecelcarcinoom. *NTVG* 1997; 141(11): 524-529.
23. Breuninger H, Dietz K. Prediction of subclinical tumor infiltration in BCC. *J Dermatol Surg Oncol* 1991; 17: 574-578.