

9 Aandoeningen van de nervus facialis

H.A.M. Marres en P.J.F.M. Lohuis

Inleiding

De n.facialis is de zevende hersenzenuw en innerveert voornamelijk de mimische musculatuur behalve de m.levator palpebrae superioris (deze opent het oog). Uitval van deze zenuw leidt tot een parese of paralyse van de betrokken ipsilaterale aangezichtsspieren hetgeen bij de patiënt meestal grote ongerustheid teweegbrengt. Het is van belang onderscheid te maken tussen een perifere en een centrale uitval van de n.facialis. Indien sprake is van een centrale uitval, is de oorzaak centraal van de nucleus nervi facialis in de hersenstam gelegen. Vanwege de partiële kruisinnervatie van de zenuwvezels blijft bij een centrale uitval het bovenste deel van de aangezichtsmusculatuur meestal normaal functioneren. Wanneer de hoofdstam of takken daarvan uitvallen zijn alle, respectievelijk de door die takken geïnnerveerde spieren gedenerveerd. Uitval van de n.facialis is doorgaans een symptoom van een onderliggende ziekte of aandoening en vereist daarom altijd medische aandacht.

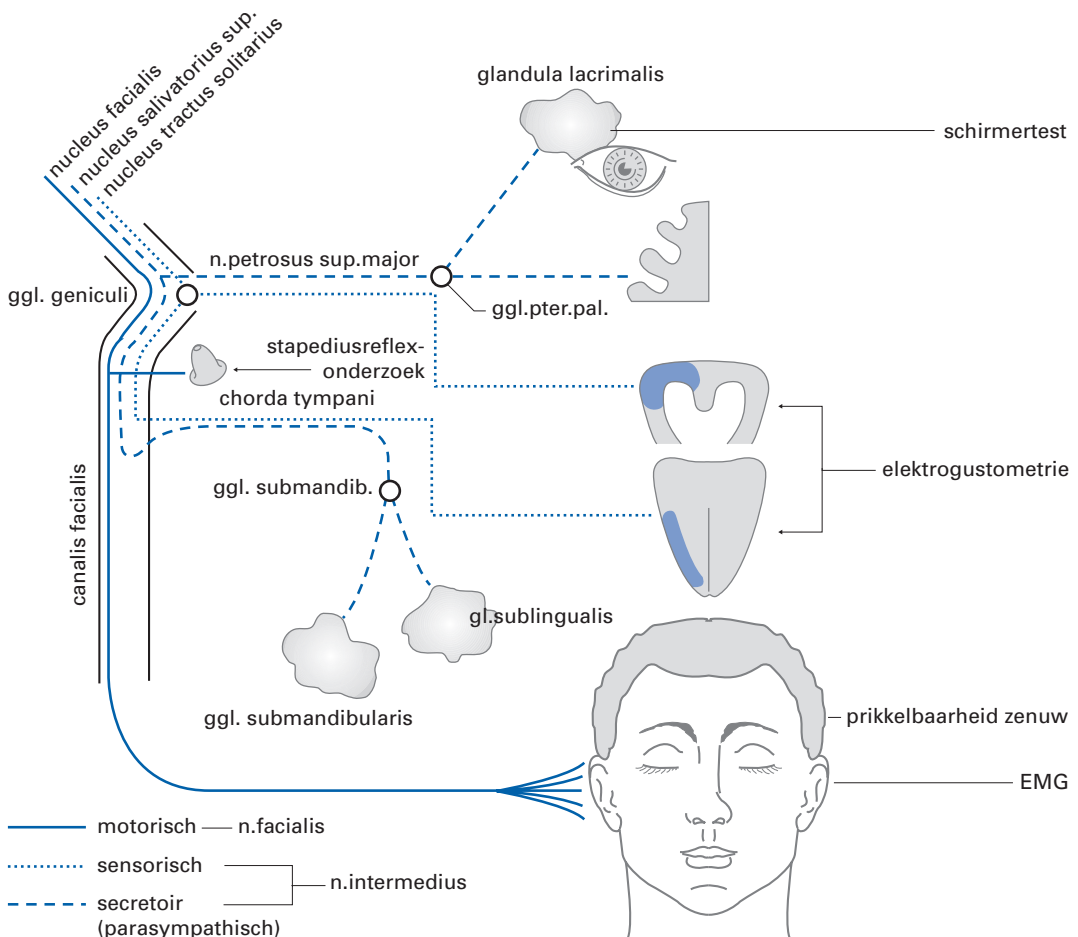
Klinische anatomie

Vanwege het specifieke beloop van de n.facialis (n.VII) is kennis van de anatomie van deze zenuw noodzakelijk om de oorzaken en gevolgen van uitval van deze zenuw te kunnen interpreteren (figuur 9.1). Vanuit de cortex lopen de faciale zenuwbundels via de tractus corticobulbaris deels gekruist naar de nuclei nervi facialis die beiderzijds in de hersenstam zijn gelegen. De nucleus nervi facialis, waarin zich ongeveer 7000 neuronen bevinden, bevindt zich dicht bij de nu-

cleus nervi abducentis. Vanaf de nucleus nervi facialis loopt de zenuwbundel met een bocht om de nucleus nervi abducentis heen om vervolgens samen met de n.intermedius de hersenstam te verlaten. Deze laatste ontstaat in de kern van de nucleus salivatorius superior in de hersenstam. De twee hier beschreven bundels vormen samen de n.facialis die via de inwendige gehoorgang door het rotsbeen verder loopt. Ook de nn. vestibularis en de n. cochlearis lopen via de inwendige gehoorgang (porus acusticus internus) naar het rotsbeen.

Hier begint het facialiskanaal, dit kan worden onderverdeeld in een kort (3-6 mm) labyrintair gedeelte tot aan het ganglion geniculi, waar de zenuw een bocht naar dorsaal maakt, een langer (9-11 mm) horizontaal, tympanaal deel door het middenoor en een ongeveer 13 mm lang verticaal, mastoïdaal deel. Via het foramen stylomastoïdeum verlaat de zenuw de schedelbasis waarna de hoofdstam zich in de glandula parotidea vertakt (bifurcatie) en zich vervolgens in steeds kleinere takken opsplijt. Er bestaat een grote variatie in dit vertakkingspatroon, maar doorgaans kunnen een voorhoofdstak, een oogtak, een buccale tak, een mondtak en een platysmataak van elkaar worden onderscheiden (figuur 9.2).

Ter hoogte van het ganglion geniculi splitst zich een parasymphatische zenuw, de n.petrosus major af, die de glandula lacrimalis en een deel van het neusslijmvlies innerveert. Een ander deel van de oorspronkelijke n.intermedius vormt ter hoogte van het mastoïd de chorda tympani, die de ipsilaterale glandula submandibularis en de glandula sublingualis verzorgt. De chorda tympani bevat ook een aantal sensorische (afferente)

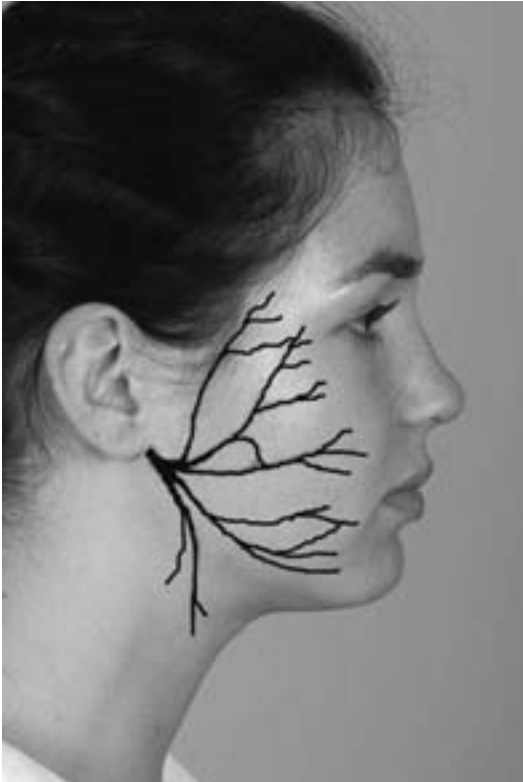

Figuur 9.1 De vertakkingen van de n. facialis en de verschillende functietests.

smaakvezels, die vanuit het voorste twee derde deel van de tong en van het palatum molle via de n. VII, het ganglion geniculi en de n. intermedius naar de nucleus tractus solitarii lopen. Juist proximaal van de chorda tympani verlaten nog enkele motorische takjes de n. facialis. Zij innervieren de m. stapedius die aanspant bij harde geluiden om het binnenoor te beschermen tegen lawaai. De aangezichtsmusculatuur die door de n. facialis wordt geïnnerveerd, bestaat uit 22 gepaarde spieren en één ongepaarde spier (m. orbicularis oris). Bewegingen van het gezicht zijn complex en berusten meestal op een samenspel van bepaalde spiergroepen.

Gevolgen van facialisuitval

Indien de n. facialis uitvalt, resulteert dit in een parese of paralyse van de aangezichtsmusculatuur. Naast functionele en cosmetische klachten leidt een aangezichtsverlamming doorgaans op de lange duur tot psychische klachten vanwege een gestoord zelfbeeld, dat mede wordt ingegeven door reacties van de omgeving. Uitval van de oogspieren leidt tot een afwezige of verminderde knipperfunctie. Naast een, soms ook aanwezige, verminderde traanproductie leidt dit vaak tot een conjunctivitis en in het slechtste geval tot een keratitis met visusklachten. Door een ectropion van het onderooglid kan het oog flink tranen, zeker als de n. petrosus major intact blijft.



Figuur 9.2 Projectie van het beloop van de n. facialis op het gelaat; er bestaat veel variatie in het vertakkingspatroon.

Vanwege de duidelijk verminderde elasticiteit van de huid bij de oudere patiënt zullen, bij een uitval van de n. facialis, met name ook de wang en mondhoek uitzakken. Dit heeft articulatieklachten tot gevolg, maar ook zal het nuttigen van (vloeibaar) voedsel lastig zijn door het gebrek aan een goede mondsluiting en het functieverlies van de wangmusculatuur. Door het verlies aan spiertonus kunnen er tevens fixatieproblemen ontstaan van een eventuele gebitsprothese. De cosmetische gevolgen zijn per patiënt verschillend en worden verschillend ervaren. Een belangrijk aspect is het verschil tussen de beide gezichtshelften in rust en tijdens actieve gezichtsmimiek. Met name in het laatste geval, bijvoorbeeld bij lachen, zal een facialisuitval opvallend zijn. De leeftijd speelt hierbij zeker een rol vanwege de voornoemde elasticiteit van de huid.

Gevolgen van uitval van de n. facialis

Voorhoofd:

- lage wenkbrauwstand, soms ptosis

Oor:

- hyperacusis

Oog:

- conjunctivitis, keratitis
- ectropion
- tranenvloed

Mond:

- speekselverlies
- smaakverlies
- voedingsproblemen
- articulatieproblemen
- prothese kantelt

Psychosociaal:

- gezichtsasymmetrie/onaantrekkelijkheid
- gestoorde non-verbale communicatie
- sociale isolatie
- depressie

Anamnese

Een uitval van n. facialis kan zich op verschillende wijzen presenteren. Men dient geïnformeerd te zijn omtrent de volgende items om een differentiaaldiagnose te kunnen maken:

- het moment van (acuut) ontstaan;
- de ernst en eventuele progressie in de tijd (eventueel spontaan herstel);
- geassocieerde pijn;
- oor- en gehoorklachten, duizeligheid;
- eventueel trauma en de aard daarvan;
- aanwezigheid van blaasjes rondom het oor of het ipsilaterale gelaat;
- andere uitvalsverschijnselen;
- recent doorgemaakte infecties;
- eventuele tekenbeet of het risico daarop;
- systeemziekten, vroegere behandeling voor een maligne aandoening, zwangerschap en facialisuitval in het verleden.

Ook vragen naar klachten die rechtstreeks gevolg zijn van de uitval zijn van belang: zoals oogklachten, tranen, smaakverandering en hyperacu-

sis. Deze laatste gegevens zijn belangrijk voor de topografische diagnostiek.

Kno-onderzoek

Bij elke patiënt met een aangezichtsverlamming dient een volledig keel-, neus- en oorheelkundig onderzoek te worden verricht. Naast otoscopie en stemvorkproeven, moet de parotis- en halsregio gepalpeerd worden. Ook moet aandacht worden gegeven aan de functie van andere hersenzenuwen, met name de n.VI, n.X, n.XI en n.XII.

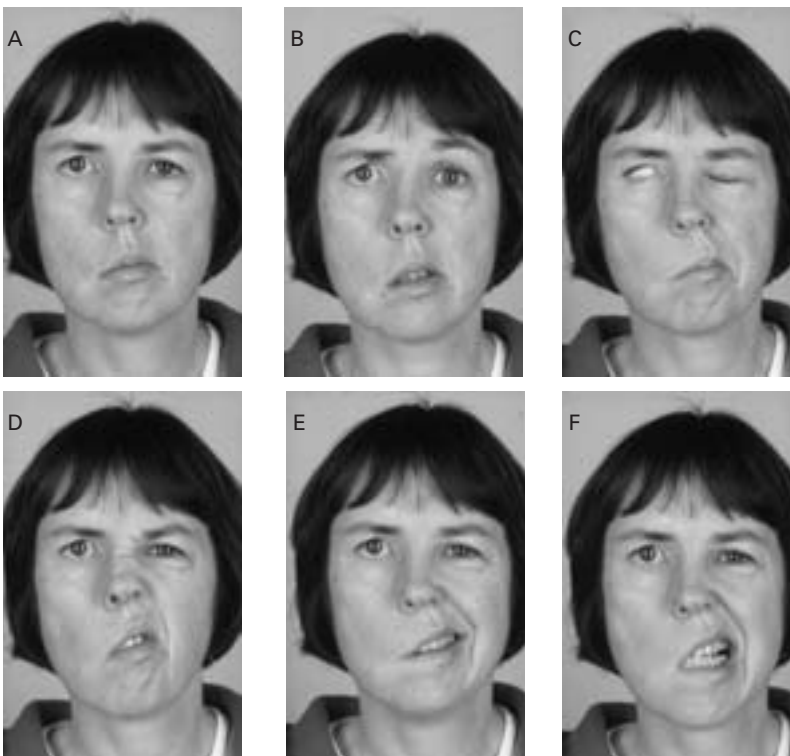Onderzoek van de facialisfunctie

Eerst wordt het gezicht in rust beoordeeld: de patiënt wordt gevraagd de onderzoeker recht aan te kijken met een zo ontspannen mogelijk gezicht (figuur 9.3). Bij een eenzijdige verlamming is er een asymmetrie aanwezig: rimpels in het voorhoofd zijn verstreken, de wenkbrauw staat lager,

de lidspleet is wijder (lagophtalmus), het onderooglid hangt (ectropion), de nasolabiale plooi is verstreken, de mondhoek hangt en het philtrum is naar de contralaterale zijde getrokken. Bij kinderen kan dit alles beduidend minder uitgesproken zijn! Daarna wordt de patiënt gevraagd om de volgende bewuste bewegingen/expressies afzonderlijk uit te voeren: optrekken van de wenkbrauwen, het ontspannen sluiten van de ogen en vervolgens dichtknijpen van de ogen, het optrekken van de neus, glimlachen, het tuiten van de mond en het laten zien van de tanden.

Gradering van de mate van uitval

Om de ernst van de verlamming goed te beschrijven en de mate van uitval op verschillende momenten in de tijd te kunnen vergelijken, wordt doorgaans de gradering volgens de house-brackmannclassificatie gehanteerd (tabel 9.1). Indien men zich strikt aan de criteria houdt, is dit een in hoge mate reproductief gradatiesysteem. Naast de house-brackmannclassificatie wordt sinds 1996 ook de sunnybrookschaal gebruikt om de



Figuur 9.3 Patiënte met volledige uitval van de n.facialis rechts. A in rust; B bij het optrekken van de wenkbrauwen; C bij het sluiten van de ogen, het wegdraaien van de rechter oogbol wordt het bellfenomeen genoemd; D bij het optrekken van de neus; E bij het glimlachen; F bij het laten zien van de tanden.

Tabel 9.1 Gradering van facialisuitval volgens de house-brackmannclassificatie (1985).

graad	omschrijving	kenmerken
I	normaal	normale functie van het hele gelaat
II	lichte parese	algemeen: bij observatie minimale parese zichtbaar; er zijn geringe synkinesen aanwezig in rust: normale symmetrie en tonus bij beweging: voorhoofd: matig tot goede functie oog: met geringe moeite complete sluiting mond: lichte asymmetrie
III	matig ernstige parese	algemeen: wel zichtbare parese; zichtbare synkinesen, contracturen en/of hemifaciale spasmen in rust: normale symmetrie en tonus bij beweging: voorhoofd: minimale tot geringe beweging oog: met moeite complete sluiting mond: asymmetrie bij beweging
IV	ernstige parese	algemeen: duidelijk aanwezige parese en zichtbare asymmetrie in rust: normale symmetrie en tonus bij beweging: voorhoofd: geen beweging mogelijk oog: incomplete sluiting mond: asymmetrie, ook bij maximale inspanning
V	zeer ernstige parese	algemeen: nauwelijks zichtbare beweging in rust: asymmetrie bij beweging: voorhoofd: geen beweging mogelijk oog: incomplete sluiting mond: minimale beweging mogelijk
VI	paralyse	geen beweging mogelijk

uitval in kaart te brengen. Anders dan bij de house-brackmannclassificatie worden hierbij ook de mate en de ernst van onwillekeurige bewegingen (synkinesen) beoordeeld en opgenomen in puntenschaal. Dit laatste speelt een belangrijke rol indien de resultaten van de diverse behandelingen moeten worden geëvalueerd.

Aanvullend onderzoek

Gehooronderzoek

Naast de standaard stemvorkproeven draagt het toonaudiogram bij tot de differentiaaldiagnose. Indien een gehoorverlies geconstateerd wordt, is het van belang aanvullend audiologisch onderzoek te doen: impedantiemetrie, stapediareflexmeting en spraakaudiometrie. Evenwichtsonder-

zoek (ENG) is alleen noodzakelijk indien er vertigoklachten zijn.

Laboratoriumonderzoek

In de dagelijkse praktijk zal het resultaat van algemeen screenend laboratoriumonderzoek vaak van weinig waarde zijn. Specifiek laboratoriumonderzoek richt zich op het bepalen van de titers voor het varicellazoster-, herpessimplex-, epstein-barr- en cytomegalovirus. Deze titers dienen bij presentatie bepaald te worden wanneer een virale infectie vermoed wordt en moeten na twee weken herhaald te worden om veranderingen in IgG, IgA en IgM te kunnen vaststellen. Tevens dient serologisch onderzoek te worden verricht naar *Borrelia burgdorferi* indien sprake zou kunnen zijn van een tekenbeet. Onderzoek naar systemische oorzaken van een facialisparalyse

wordt verricht indien de anamnese en het lichamelijk onderzoek daartoe aanleiding geven.

Radiodiagnostiek

Radiologisch onderzoek wordt meestal niet in eerste instantie verricht, tenzij bevindingen bij de anamnese of het andere onderzoek dit gewenst maken. Indien een CT-scan of MRI wordt verricht, is het noodzakelijk om het gehele beloop van de n.facialis af te beelden, dus van hersenstam tot en met de glandula parotidea. Vooral in het geval van een trauma zoals een schedelbasisfractuur is een CT-scan geïndiceerd. MRI kan vooral veel informatie verschaffen over eventuele wekedelenafwijkingen. Wanneer de oorzaak van de uitval in de glandula parotidea wordt vermoed kan een echo, vaak in combinatie met een cytologische punctie, van waarde zijn.

Een enkele maal is herhaling van het radiologisch onderzoek na twee tot drie maanden aangewezen, omdat veranderingen ten opzichte van eerder onderzoek soms een belangrijke bijdrage kunnen leveren.

Elektrodiagnostiek

Elektrodiagnostisch onderzoek speelt meer een rol in het vervolgtraject dan tijdens de diagnostische fase. De twee meest relevante onderzoeken zijn: het elektroneurografisch onderzoek en het elektromyografisch onderzoek.

Bij *elektroneurografie* wordt de n.facialis aan beide zijden infra-auriculair supramaximaal geprikkeld. Met behulp van huidelektroden ter plaatse van de nasolabiale plooi worden de actiepotentialen (AP) gemeten. De amplitude van de AP wordt uitgedrukt als percentage van de normale zijde. Bij een degeneratie tot 90% van de axonen is een goed herstel mogelijk. Wanneer 90 tot 98% is gedegenererd, herstelt de zenuw meestal slechts gedeeltelijk. Een slecht of geen herstel is te verwachten bij een degeneratie van 98 tot 100% van de axonen.

Elektromyografie wordt in de praktijk het meest toegepast. Met behulp van naaldelektroden, die meestal geplaatst worden in de m.orbicularis oris, de m.orbicularis oculi en de m.frontalis worden de spontane spieractiviteit en de activiteit bij maximale contractie gemeten. Ook

kunnen spontane fasciculaties worden geregistreerd. De mate van zenuwdegeneratie wordt vastgesteld op basis van het voorkomen, de vorm en de amplitude van de actiepotentialen. Een EMG heeft pas een voorspellende waarde over de uiteindelijke herstelkans indien het veertien dagen of later na de uitval wordt verricht. In meer dan 90% kan een gunstige afloop dan correct worden voorspeld. Een slecht herstel wordt in ongeveer 80% juist voorspeld.

Onderzoek facialisuitval

- Kno-onderzoek: otoscopie, stemvorkproeven, palpatie parotis en hals;
- facialisonderzoek en gradering;
- gehooronderzoek, eventueel ENG;
- laboratoriumonderzoek: virustiters en *Borrelia burgdorferi*;
- radiologisch onderzoek;
- elektrodiagnostisch onderzoek (elektro-neurografie, elektromyografie).

Oorzaken

Diverse specifieke ziektebeelden kunnen aanleiding geven tot een geïsoleerde perifere facialisuitval. Een overzicht is weergegeven in tabel 9.2.

Bellverlamming

De diagnose ‘paralyse’ kan alleen worden gesteld indien op basis van een complete anamnese en onderzoek geen andere oorzaak voor de verlamming kan worden gevonden. Om deze reden wordt de bellverlamming ook ‘idiopathische’ facialisverlamming genoemd. Het komt echter nog al eens voor dat deze ‘diagnose’ later aangepast moet worden. Bij een grote serie patiënten ($n = 2256$) bleek dat bij 13% de diagnose moest worden gewijzigd. In meer dan een derde van deze groep bleek een tumor uiteindelijk de oorzaak van de verlamming.

Sir Charles Bell (1774-1842) beschreef als eerste

Tabel 9.2 De meestvoorkomende oorzaken van een aangezichtsverlamming bij volwassenen.

oorzaak	May (Pittsburgh) n = 3650	Devriese (A'dam) n = 8509
bellverlamming (idiopathische perifere facialisparese/-paralyse)	52%	50%
trauma (iatrogeen, fractuur, aangezichtstrauma)	23%	17%
herpes zoster oticus	7%	6%
diversen: o.a. tumor, congenitaal, infectie, diabetes	18%	27%

de functie van de n.facialis (in zijn artikel: De nervus respiratorius) en de gevolgen van uitval van deze zenuw. Het naar hem genoemde bellfenomeen houdt in dat het oog laterocraniaal wegdraait op het moment dat de patiënt het oog probeert te sluiten.

De bellverlamming treedt bijna altijd enkelzijdig op, even vaak bij mannen als bij vrouwen. Bij kinderen echter beduidend minder vaak. De incidentie wordt in de westerse wereld geschat op 15 tot 40 per 100.000 inwoners.

De volgende factoren zijn kenmerkend voor een

'Bell': perifere uitval van alle takken, (sub)acuut ontstaan met snelle progressie in maximaal één week, spontaan herstel beginnend binnen drie tot zes weken na het ontstaan van de uitval. Daarnaast wordt de verlamming vaak voorafgegaan door een bovensteluchtweginfectie, kou of een periode van verminderde weerstand. Wanneer de verlamming optreedt, wordt vaak melding gemaakt van een vage peri-aurculaire pijn en een dof gevoel in het gelaat aan dezelfde zijde. Er kan ook een smaakverlies of smaakverandering optreden evenals hyperacusis.

Tabel 9.3 De diagnose 'bellverlamming' wordt per exclusionem gesteld en kan dus alleen worden aangenomen als er geen aanwijzingen zijn voor andere oorzaken van de verlamming.

	symptomen die tegen de diagnose 'bellverlamming' pleiten	mogelijke oorzaken
anamnese	geleidelijk ontstaan	tumor (parotistumor, glomus-jugularetumor, acusticusneurinoom, neurinoom n.facialis, meningeoom, huidcarcinoom)
	geen herstel/progressie	tumor (zie boven)
	oorpijn, otorroe en/of gehoorverlies	herpes zoster oticus, otitis externa, otitis media, cholesteatoom
	oorpijn zonder overige otologische afwijkingen	tumor (zie boven)
	trauma	schedelbasisfractuur, letsels aangezicht
	neurologische symptomen	ziekte van Lyme, cerebrovasculair accident, meningo-encefalitis, polyneuropathie, meningeoom
	erythema migrans	ziekte van Lyme
onderzoek	vesiculae huid oor/gehoorgang	herpes zoster oticus
	otoscopische afwijkingen	otitis externa, otitis media, cholesteatoom
	palpabele afwijkingen in het traject van de n.facialis of de hals	tumor (zie boven), trauma aangezicht
	gehoorverlies (stemborkproeven)	otitis media, cholesteatoom, brughoektumor
	andere hersenzenuwuitval	ziekte van Lyme, tumor (zie boven), meningitis

Er zijn aanwijzingen, doch geen sluitende bewijzen, dat een (re)activatie van een lokale infectie met het herpessimplexvirus (HSV) een rol speelt bij de bellverlamming. Het natuurlijke beloop is meestal gunstig. In 70% van de gevallen is een restloze genezing te verwachten. Ongeveer 13% van de patiënten houdt minimale restverschijnselen zoals een geringe parese bij vermoeidheid of lichte synkinesen (figuur 9.4). De resterende 17% verbetert wel, maar houdt duidelijke restverschijnselen; bij 4% zijn deze zelfs ernstig. De herstelfase kan enkele maanden duren. Hoe vroeger het spontane herstel begint, des te beter is de uiteindelijke uitkomst. Van de patiënten die herstellen van een paralyse krijgt 94% zelfs weer een normale functie. In tegenstelling tot een facialisuitval door het varicellazostervirus (VZV) kan een bellverlamming recidiveren. Dit komt bij ongeveer 13% van de patiënten voor, bij 60% aan de contralaterale zijde.

Behandeling

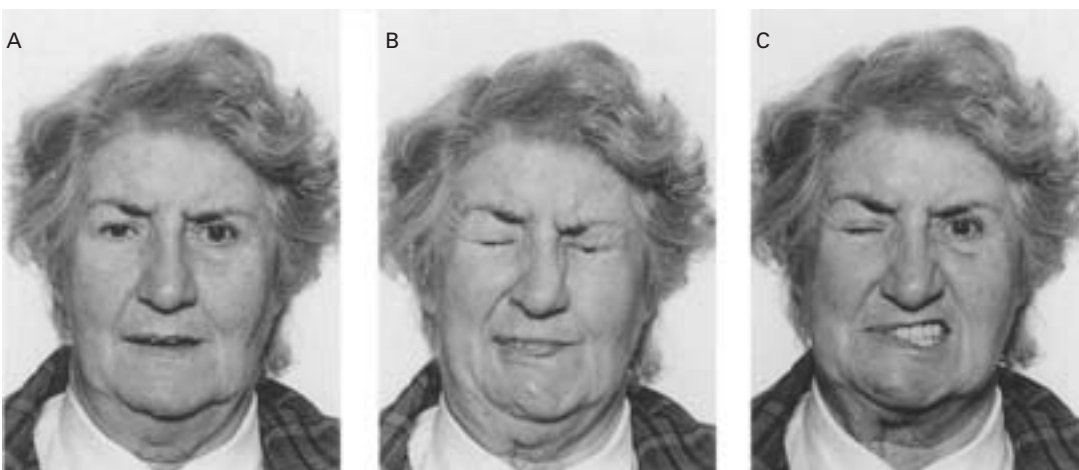Vanwege de mogelijk virale etiologie van de bellverlamming is er al jaren een discussie gaande of dit een indicatie vormt om binnen één week na aanvang van de eerste symptomen een behandeling te starten met prednisolon en een antiviraal middel zoals famciclovir en valaciclovir. Prednisolon kan een remmende werking hebben

op het veronderstelde ontstekingsproces van de n.facialis: door oedeem en exsudaatvorming in het benige kanaal van de n.facialis kunnen een compressie en devascularisatie ontstaan. De overweging om met deze medicatie te starten zal met de patiënt moeten worden besproken. Eventuele bestaande contra-indicaties spelen daarbij een rol.

Een n.facialis-decompressieoperatie wordt inmiddels als obsoleet beschouwd als behandeling van de bellverlamming. Het herstel kan ondersteund worden door een goede bescherming van het oog te waarborgen indien dit niet sluit. Een horlogeglasverband gedurende de nacht, waarbij het oog tevens voorzien wordt van indifferente oogzalf (Duratears Z) voorkomt uitdrogen. Overdag dient het oog vochtig gehouden te worden met behulp van traanvervangende medicatie zoals methylcellulose oogdruppels.

Herpes zoster oticus

Het varicellazostervirus wordt verantwoordelijk geacht voor het polyneuritisbeeld dat vernoemd is naar Ramsay Hunt (1872-1937). Het virus waarmee vrijwel de gehele westerse bevolking ooit wordt besmet (waterpokken), blijft normaliter latent aanwezig onder andere in de non-



Figuur 9.4 Herstel met duidelijke restverschijnselen na facialisparalyse rechts. A In rust lichte contractuur: lidspleet nauwer, nasolabiale plooi dieper, mondhoek hoger. B Sluiten van de lidspleet: lichte parese en duidelijke synkinese van de mondhoek. C Laten zien van de tanden: duidelijke parese en synkinesen van de oogleden.

neuronale satellietcellen. Reactivatie van het virus kan leiden tot een uitval van de n.facialis en daarnaast van alle zenuwen die op enigerlei met de n.facialis in verbinding staan, de n.V, n.VIII, n.IX, n.X en ook de cervicale plexustakken van C2, C3 en C4. Vaak start deze aandoening met peri-auriculaire pijn, soms ook met dofheid in het gezicht en smaakverlies. Tegelijkertijd ontstaan er vesiculae rondom of in het oor en op het gelaat. Soms zelfs uitgebreider tot in de hals en op de schouder en in de mucosa van de mondholte aan de ipsilaterale zijde. De vesiculae drogen uit en vormen korstjes. Zie ook hoofdstuk 3, pag. 57 en hoofdstuk 5, pag. 84.

De klachten gaan meestal gepaard met een algemene malaise. Meestal een week na aanvang van bovenstaande klachten ontstaat een parese van de n.facialis, met een progressief beeld in twee tot drie weken. Er kunnen duidelijke vertigoklachten aanwezig zijn (ongeveer bij 75% van de patiënten) en soms ook een perceptief gehoorverlies (in 10% van de gevallen). Vergeleken met de bellverlamming is de herstellkans beduidend slechter: slechts bij 10 tot 20% van de patiënten herstelt de uitval compleet. Zo'n 40% van de patiënten heeft een redelijk goede uitkomst, maar in de overige 40% resteert een matig tot ernstige facialisuitval, terwijl een aantal patiënten langdurig pijnklachten blijft houden. De typische vesiculae treden niet altijd op, zodat soms snel wordt aangenomen dat sprake is van een bellverlamming. De uitkomsten van het serologisch onderzoek kunnen dan tot de juiste diagnose leiden.

Indien de patiënt zich binnen één week na aanvang van de klachten presenteert, dient een medicamenteuze behandeling te worden gestart met prednisolon 1 mg/kg verdeeld over drie dosis op een dag gedurende 5 dagen waarna dit met 5 mg per dag wordt afgebouwd. Tevens dient (binnen 48 uur na het ontstaan van de huiduitslag) gestart te worden met 3 dd famciclovir 500 mg gedurende 7 dagen. Pijnstilling is vaak noodzakelijk; meestal volstaan NSAID's. Een enkele keer ontstaat een (post)herpetisch pijnsyndroom; middelen als gabapentine en amitriptyline kunnen dan noodzakelijk zijn.

Middenoorpathologie

Infectieuze aandoeningen van het middenoor kunnen, naast andere vaak primaire symptomen, ook aanleiding geven tot een uitval van de n.facialis. In de meeste van deze gevallen is sprake van een acute middenoorinfectie (zie hoofdstuk 4, pag. 66). Deze complicatie komt dan ook met name bij kinderen voor. Een paracentese, al of niet met het plaatsen van een trommelvliesbuisje, dient gecombineerd te worden met antibiotica gedurende één week. De antibiotica worden bij voorkeur enkele dagen intraveneus gegeven. Er mag een goed herstel worden verwacht.

Een parese of paralyse als complicatie van acute otitis media kan tegelijkertijd voorkomen met andere complicaties, zoals een mastoïditis of petrositis. De behandeling moet dan uiteraard ook op deze complicaties gericht zijn, wat chirurgisch ingrijpen dus noodzakelijk kan maken. Ook in geval van een chronische otitis media kan een facialisuitval een van de (eerste) symptomen zijn. Vaak is dan sprake van een cholesteatoom in het middenoor. Door druk, gecombineerd met ontstekingsinfiltraat, kan een neurapraxie ontstaan. Een verlies van axonen tot 50% kan klinisch onopgemerkt blijven. Veelal is sprake van een langzame progressie, een beloop dat ook gezien wordt bij langzame groeiende tumoren. Een chirurgische behandeling die mede is gericht op de primaire aandoening, is bijna altijd noodzakelijk.

Trauma

Naast de bellverlamming of de idiopatische perifere facialisverlamming, zijn traumata van de zenuw de meest voorkomende oorzaak van een aangezichtsverlamming. Er kan onderscheid worden gemaakt tussen iatrogene (chirurgische) en externe traumata. Tijdens operaties van de parotis, het middenoor of de brughoek kan uitval van de zenuw niet altijd vermeden worden. Bij brughoekchirurgie (acusticusneurinoom), sanerende ingrepen van het middenoor (cholesteatoom) en parotischirurgie (maligne tumoren) is het risico op schade van de zenuw hoger in tegenstelling tot gehoorverbeterende operaties en

parotisoperaties voor benigne tumoren. Indien de continuïteit van de zenuw tijdens de operatie verloren gaat (en dit wordt ook herkend), dan is het raadzaam om direct een reconstructie in de vorm van een primaire anastomose uit te voeren, soms door interpositie van een interponaat of zenuw-transplantaat. Het postoperatief herstel laat dan overigens ten minste vier maanden op zich wachten en dit herstel kan zelfs tot twee jaar doorzetten.

Soms blijkt pas na de operatie dat de zenuw niet meer functioneert. Een hernieuwde ingreep kan dan noodzakelijk zijn om de continuïteit te herstellen. Indien er een vertraagde uitval aanwezig is, dan wordt doorgaans afgewacht. Eventueel kan het herstel ondersteund worden door systemische corticosteroiden toe te dienen. De interpretatie van deze verstrekkende complicatie is niet gemakkelijk en vereist een individuele beslissing voor iedere patiënt.

Bij 25% van de traumata met facialisuitval is sprake van een extern trauma of ongeval. Als gevolg van het verloop van de zenuw zijn het voornamelijk schedelbasisfracturen die tot uitval leiden. Het is van belang om twee typen fracturen van elkaar te onderscheiden: de lengtefractuur en de dwarsfractuur (zie hoofdstuk 5, pag. 86, onder 'Verworven gehoorverlies'). Een longitudinale fractuur wordt doorgaans veroorzaakt door zijdelings inwerkend geweld. De fractuurlijn loopt door de benige achterwand van de uitwendige gehoorgang, het middenoor langs de voorrand

van het os petrosum. Het binnenoer blijft dus gespaard. Bij 10 tot 20% van de patiënten ontstaat een aangezichtsverlamming, soms pas in de dagen na het trauma als gevolg van progressie van oedeem.

Bij dwarsfracturen loopt de breuklijn dwars door het os petrosum tot in het foramen magnum. Deze fracturen komen in ongeveer 10 tot 30% van de schedelbasisfracturen voor. Vanwege het dwarse beloop is de kans dat de n.facialis uitvalt beduidend groter (tabel 9.4). De uitval treedt meestal acuut op. Het is om die reden van belang om bij patiënten met een schedelbasistrauma de functie van de n.facialis zo snel mogelijk te onderzoeken. Helaas is de patiënt vaak comateus. Een forse pijnprikkel of bijvoorbeeld het opblazen van een eventuele endotracheale tube kan een gezichtsbeweging uitlokken, zodat een indruk kan worden verkregen. Een CT-scan van hersenen en schedelbasis is obliagaat.

Wanneer sprake is van *acute facialisuitval*, dient in principe snel een chirurgische exploratie plaats te vinden zodra de conditie van de patiënt dit toelaat (bij voorkeur binnen 2 weken na het trauma). Mocht er een continuïteitsverlies zijn of mocht de zenuw anderszins in zijn beloop beschadigd zijn, dan is een herstel van de continuïteit noodzakelijk. Bij een *vertraagde facialisuitval* kan doorgaans volstaan worden met observatie. Corticosteroiden kunnen een positieve invloed hebben op het beloop.

Tabel 9.4 Klinische verschillen in type schedelbasisfractuur en de consequenties voor de diagnostiek en het beloop voor wat betreft de schade van de n.facialis.

type schedelbasisfractuur	lengtefractuur	dwarsfractuur
percentage van voorkomen	70-80	10-30
kenmerkend symptoom	laceratie gehoorgang bloederige otorroe liquorroe	hematotympanon
gehoorverlies	conductief	perceptief, vaak ook vertigo
facialisuitval	10-20% van de patiënten, meestal vertraagd, vaak compleet, slecht herstel	40-50% van patiënten, acuut optredend, vaak incompleet, goed herstel
behandeling	passief	actief

Ziekte van Lyme

De ziekte van Lyme wordt veroorzaakt door de spirocheet *Borrelia burgdorferi*. Deze wordt overgebracht door een tekenbeet. Het ziekteverloop heeft drie klinische stadia. In het eerste stadium ontstaat een kenmerkende huiduitslag ter plaatse van de tekenbeet: het erythema migrans. Tijdens het tweede stadium ontstaat een meer generaliseerd ziektebeeld, doch niet alle verschijnselen hoeven even expliciet voor te komen: meningoradiculitis, meningitis, artritis, carditis, hersenzenuwuitval waaronder facialisuitval en multipale erythemen. In het derde stadium ontstaat een chronisch beeld waarbij met name de neuroborreliose op de voorgrond staat. Het komt maar zeer zelden voor dat een aangezichtsverlamming het enige symptoom is van de ziekte van Lyme. Het is daarom niet noodzakelijk om bij een 'idiopathische' perifere facialisverlamming serologisch onderzoek te verrichten. De ziekte van Lyme wordt behandeld met behulp van antibiotica.

Facialisuitval bij kinderen

De incidentie van een aangezichtsverlamming bij kinderen is duidelijk lager dan bij volwassenen. Naast congenitale oorzaken worden overigens wel dezelfde oorzaken gezien als bij volwassenen (tabel 9.5). Er bestaan enkele (erfelijke) syndromen die onder andere gekenmerkt worden door een (congenitale) aangezichtsverlamming.

Moebiussyndroom

Het moebiussyndroom kenmerkt zich door een bilaterale uitval van de n.VI en n.VII. Het gezicht is wel symmetrisch maar blijft expressieloos. Bij 50% van de kinderen komen ook afwijkingen van de ledematen voor.

Cardiofaciaal syndroom

Zoals de naam al zegt, staat bij dit syndroom een cardiovasculaire afwijking voorop. Vaak is ook sprake van een partiële facialisuitval.

Syndroom van Van Buchem

Het syndroom van Van Buchem (hyperostosis corticalis generalisata) is een zeldzame aandoening die autosomaal recessief overerft. Dit syndroom wordt gekenmerkt door een algemene hyperostosis. Naast uitval van de n.facialis is een langzaam progressief perceptief gehoorverlies een van de kenmerken. Hyperostosis cranialis interna is een ander (autosomaal dominant) erfelijk syndroom met dezelfde verschijnselen. De uitval van de n.facialis heeft doorgaans een recidiverend karakter.

Syndroom van Melkerson-Rosenthal

Bij het syndroom van Melkerson-Rosenthal begint de uitval van de n.facialis meestal in de kindertijd en ontstaat acuut. Uitval wordt bij 20% van de patiënten gezien. Het voornaamste kenmerk bestaat uit recidiverende zwellingen van het gelaat, met name van de lippen. Ook de orale mucosa kan zijn aangedaan. Een familiair voorkomen is beschreven.

Geboortetrauma

Een enkele keer ontstaat een beschadiging van het perifere gedeelte van de n.facialis door een geboortetrauma. Vooral het gebruik van de forceps is berucht vanwege de plaatsing ter hoogte van het mastoïd.

Tabel 9.5 Oorzaken van een facialisparese of -paralyse bij kinderen onder de 18 jaar (May, 2000).

oorzaken bij personen jonger dan 18 jaar	n = 592
bellverlamming/idiopathische perifere facialisparese/-paralyse	38%
trauma	20%
congenitaal	22%
infectieus	9%
tumor	4%
herpes zoster oticus	3%
diversen	4%

Chirurgische behandeling bij uitval van de n.facialis

Een complete unilaterale uitval van de n.facialis is functioneel, psychologisch en esthetisch een dramatische gebeurtenis voor de patiënt. Gelukkig herstelt in deze patiëntengroep het merendeel restloos met of zonder de hulp van medicatie. Patiënten met een blijvende complete of partiële uitval komen in aanmerking voor chirurgische correctie. Afhankelijk van de oorzaak en de duur van de facialisuitval worden daarbij verschillende technieken gebruikt, die hieronder kort worden besproken.

Preoperatieve besluitvorming

Zodra de structuur van de n.facialis eenmaal is beschadigd, bestaat er geen kans meer op een compleet herstel van de functie. Zelfs in de meest succesvolle situaties, waarbij de willekeurige mimiek van de aangezichtspieren spectaculair is hersteld, zal toch op de lange termijn sprake zijn van een significante en permanente deficiëntie in de onwillekeurige controle. Deze disbalans in aangezichtsmotoriek is vooral zichtbaar indien de patiënt onwillekeurig op emotie reageert en daarbij alleen de normale zijde van het gezicht beweegt. Vaak is een chirurg echter reeds tevreden met een beperkte mate van herstel van de willekeurige beweging in het gezicht, de tonus van de aangezichtsspieren, de sluiting van het oog, dan wel met slechts een kleine esthetische verbetering van de symmetrie van het gezicht in rust.

In de praktijk blijkt iedere patiënt met een facialisuitval verschillend. Er is dan ook geen eenduidige standaardoperatietechniek toepasbaar bij een willekeurige vorm van uitval van de aangezichtsmotoriek. Vaak wordt gekozen voor een combinatie van technieken. Herstel van de continuïteit van de zenuw zelf geeft ontegenzeggelijk de beste functionele resultaten, maar is niet in alle gevallen toepasbaar. Een zorgvuldige preoperatieve analyse, idealiter in multidisciplinair teamverband, helpt bij het definiëren van de doelstellingen van het uiteindelijke behandelplan en de daarbij te gebruiken operatieve technieken.

Preoperatief onderzoek

Foto's in standaardsituaties (rust, wenkbrauwen heffen, ogen sluiten, tanden laten zien, lippen tuiten) en een zorgvuldig uitgevoerde gradering volgens de house-brackmannclassificatie, dienen als uitgaanswaarde en ter vergelijking van een chirurgisch te bereiken herstel. Aanvullende radiodiagnostiek in de vorm van een MRI-scan van het verloop van de zenuw kan behulpzaam zijn bij de diagnostiek in zoverre die nog niet is afgerond. EMG kan helpen uitsluitsel te geven bij de vraag of de zenuw anatomisch nog intact is en/of enige mate van regeneratie heeft plaatsgevonden. Het belangrijkste onderdeel bij de preoperatieve besluitvorming is echter vooral het gebruik van het gezonde verstand van de chirurg, die bij zijn keuze onder andere de volgende factoren in acht neemt:

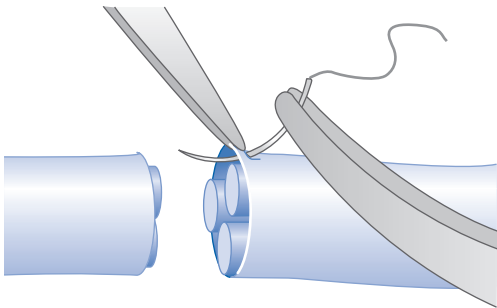
- duur van de uitval (acuut of chronisch);
- de oorzaak;
- de locatie van de laesie (centraal, brughoek, os temporale, glandula parotidea);
- graad van uitval (partiële of totale uitval);
- aanwezigheid maligniteit en prognose;
- leeftijd van de patiënt.

In de literatuur wordt het veelvoud aan chirurgische technieken ter correctie van facialisuitval gecategoriseerd onder *dynamische* en *statische* reconstructies. Dynamische reconstructies beogen enige vorm van mimiek te herstellen, terwijl statische reconstructies tot doel hebben de symmetrie in rust te herstellen. Ons inziens is het praktischer om een indeling te hanteren die het tijdsinterval tussen het ontstaan van de facialisuitval en de beoogde reconstructies aangeeft.

Reconstructies in de acute fase

Directe anastomose

In geval van ernstige schade van de n.facialis geeft reconstructie door middel van een end to end anastomose de beste kans op functioneel herstel (figuur 9.5). Echter, niet in alle gevallen is duidelijk of de continuïteit van de zenuw daadwerkelijk is verstoord. Bij een fractuur van het os



Figuur 9.5 Schematische weergave van een end to end anastomose van de n. facialis waarbij het epineurium van beide zenuwuiteinden wordt verbonden met behulp van een dunne hechtdraad.

temporale of bij iatrogene schade na oorchirurgie kan bijvoorbeeld sprake zijn van regeneratie van de zenuw, waarbij desondanks het merendeel van de anatomie van de zenuw intact is gebleven en derhalve nog kan dienen als vehikel tijdens het proces van regeneratie. Een intervalperiode tussen het trauma en de facialisuitval is indicatief voor dergelijke gevallen.

Bij twijfel of zekere laedering van de zenuw is exploratie van toepassing, en indien meer dan 50% van de zenuw daarbij beschadigd blijkt, dient de continuïteit van de zenuw hersteld te worden door hechten van het epineurium. Ter plaatse van de hersenstam is dit technisch lastig omdat daar het epineurium ontbreekt en een continue liquorstroom het hechten vaak bemoeilijkt. Om spanning op de wondnaad te voorkomen, dient de chirurg bovendien in sommige gevallen de zenuw over het gehele benige kanaal vrij te leggen en het verloop van de zenuw te wijzigen, de zogenaamde 'rerouting' procedure.

Interpositie van een transplantaat

Indien spanning op de wondnaad niet voorkomen kan worden of indien het defect tussen de zenuwuiteinden groter is dan één cm, kan gekozen worden voor een vrij interpositie-zenuwtransplantaat. Dit is bijvoorbeeld het geval indien bij een maligne speekselkliertumor met zenuwinfiltratie de gehele parotis met een deel van de n. facialis wordt uitgenomen. Meestal wordt hiervoor de n. auricularis magnus gebruikt, op indicatie ook wel de n. suralis uit het onderbeen. Omdat

bij een interpositietransplantaat sprake is van twee anastomosen, is de kans op functioneel herstel van de zenuw iets kleiner dan na een directe anastomose.

Reconstructies in de chronische fase

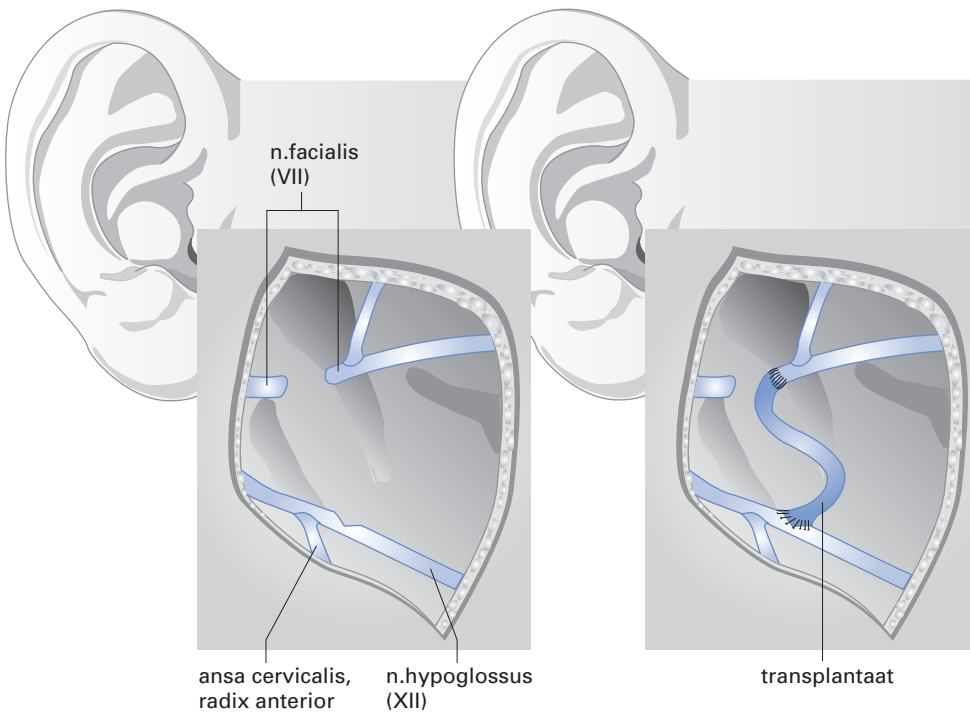
VII-XII jump anastomose

Indien het proximale deel van de n. facialis niet beschikbaar is voor anastomose (bijvoorbeeld na brughoekchirurgie), is een zenuwanastomose nog steeds mogelijk door transpositie van de n. hypoglossus, de twaalfde hersenzenuw (n. XII), die de motoriek van de tong verzorgt. Ten koste van een hemi-atrofie van de tong, geeft deze techniek door een end to end anastomose met de n. facialis in veel gevallen een herstel van de tonus van de aangezichtsmusculatuur tot op het niveau House-Brackmann III. Na 1990 bleek dat hetzelfde functionele resultaat bereikt kon worden door middel van de interpositie van een vrij zenuwtransplantaat tussen de n. facialis (end to end) en de n. hypoglossus (end to side) (figuur 9.6). Door de n. hypoglossus slechts beperkt in te snijden, blijft bij deze techniek de ipsilaterale tongmotoriek behouden en worden postoperatief tevens minder onwillekeurige synkinesen waargenomen. Voor een optimaal resultaat dient de techniek van de 'VII-XII jump anastomose' vaak gecombineerd te worden met statische technieken voor oog en wenkbrauw.

Indien de uitval langer dan twee jaar bestaat, heeft een herstel van de zenuwfunctie met behulp van een van de anastomosetechnieken weinig zin omdat distaal de aangezichtsmusculatuur reeds onherstelbaar is geatrofieerd. In dergelijke gevallen is een spiertranspositie nog wel zinvol.

Transpositie van de m. temporalis

De m. temporalis wordt geïnnerveerd door de vijfde hersenzenuw (n. V). Door het midden-gedeelte van de spier in te snijden en tezamen met de diepe fascia temporalis aan de bovenzijde en het periost aan de onderzijde over het zygoma te roteren in een vooraf gecreëerde tunnel, kan deze als een anker gebruikt worden om de mondhoek te heffen (figuur 9.7). Zo nodig kan hierbij

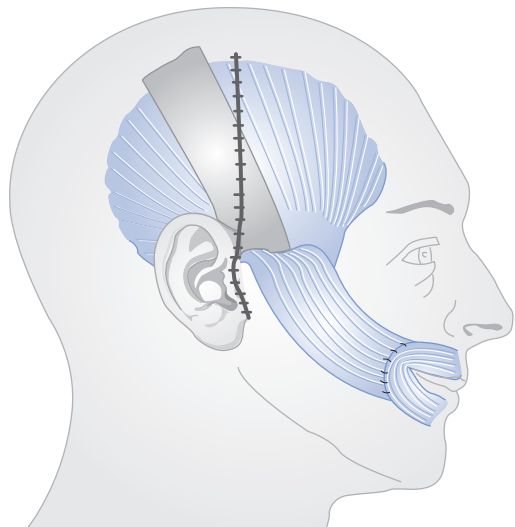


Figuur 9.6 De *n. facialis* (end to end) en de *n. hypoglossus* (end to side) kunnen verbonden worden met behulp van een interpositietransplantaat van de *n. auricularis magnus*.

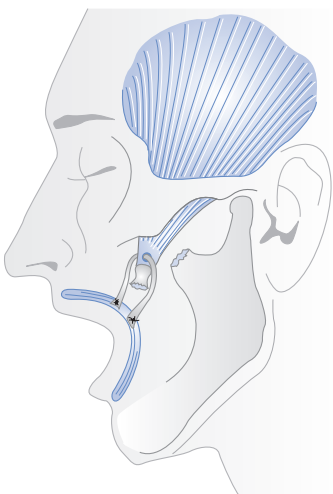
de steel verlengd worden door middel van een stukje fascia lata. Nadeel van deze procedure betreft de duidelijk zichtbare spiermassa over het zygoma en daarnaast het volumeverlies in de temporale regio.

Tensor fascia lata sling-procedure

Bovenbeschreven nadelen zijn niet van toepassing op een variant op de *m. temporalis*-transpositie, de tensor fascia lata-procedure. Bij deze procedure wordt via een zaagsnede in de processus coronoideus mandibulae de aanhechting van de *m. temporalis* van de mandibula losgemaakt. Vervolgens kan net boven het bot van de processus coronoideus mandibulae een strip fascia lata uit het bovenbeen door de peesaanhechting worden geslagen, zodat beide uiteinden van de fasciestrip gebruikt kunnen worden voor de elevatie van boven- en onderlip (figuur 9.8).



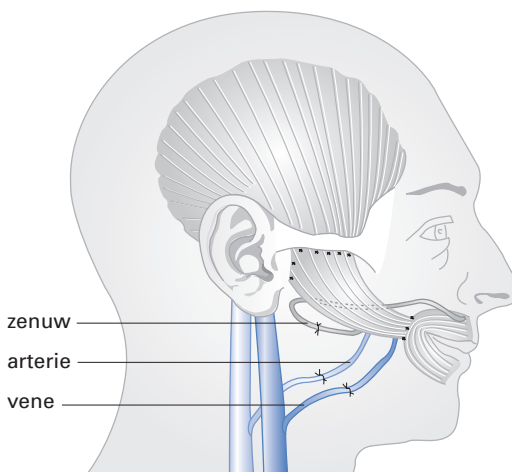
Figuur 9.7 Een transpositie van het middengedeelte van de *m. temporalis* kan als een anker worden gebruikt om de mondhoek te heffen.



Figuur 9.8 Elevatie van boven- en onderlip door middel van de *tensor fasciae latae*-procedure. Nadat via een zaagsnede in de *processus coronoideus mandibulae* de aanhechting van de *m. temporalis* van de mandibula is losgemaakt, kan een strip *fascia lata* uit het bovenbeen door de peesaanhechting worden geslagen.

Vrije gracilis transpositie (herstel van de lach)

Reconstructie met behulp van een vrij spiertransplantaat van de *m. gracilis* is technisch lastig, maar geeft wel goede resultaten. De procedure verloopt in twee fasen. In de eerste fase wordt een vrij zenuwtransplantaat (*n. suralis*) via een anastomose aangesloten aan een van de buccale takken van de gezonde, contralaterale *n. facialis*. Via smalle tunnels wordt in dezelfde sessie de *n. suralis* naar de contralaterale oorlel geleid. Na ongeveer een periode van negen maanden kan bij gebreken sprouting de zenuw (teken van Tinel) bij de oorlel worden opgezocht en worden aangesloten op de innerverende zenuw van de vrij te transplanteren *m. gracilis*. Om de doorbloeding van de gracilisspier te garanderen, worden de voedende vaten van deze spier geanastomoseerd op de arteria en vena temporalis of de arteria en vena facialis (figuur 9.9). Hoewel de spiertranspositie slechts één trekrichting kent en in sommige gevallen wat volumineus uitvalt, geeft deze transpositietechniek vaak goede resultaten en de mogelijkheid tot een spontane glimlach die simultaan verloopt met de gezonde kant.



Figuur 9.9 Reconstructie met behulp van een vrij spiertransplantaat. Nadat een vrij zenuwtransplantaat (*n. suralis*) via anastomose is aangesloten op een buccale tak van de contralaterale *n. facialis*, wordt de spier ingehecht tussen mondhoek en zygoma en verbonden met het zenuwtransplantaat. Om de doorbloeding van de spier te garanderen, worden de voedende vaten van deze spier geanastomoseerd op de arteria en vena facialis.

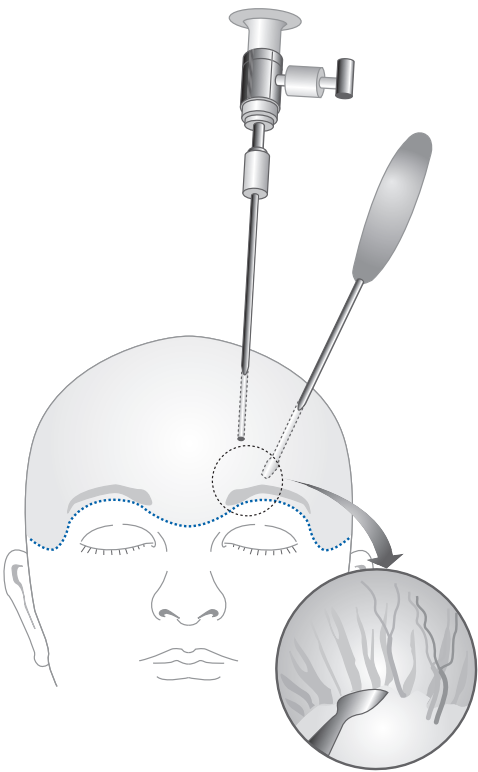
Statische technieken

Wenkbrauw

Directe wenkbrauwlift. Traditioneel wordt bij een aangezichtsverlamming de patiënt met een blijvende unilaterale wenkbrauwptosis behandeld met een directe wenkbrauwlift. Hierbij wordt boven de wenkbrauw een streep huid van enkele centimeters verwijderd, teneinde het verlies aan elevatie door de *m. frontalis* te compenseren en de daarmee gecorreleerde wenkbrauwptosis en dermatochalasis te corrigeren (plaat 9.1). Zelfs indien nauwkeurig gesloten, is het litteken toch altijd zichtbaar, zelfs bij mannelijke patiënten met een zware wenkbrauw aanzet.

Endoscopische wenkbrauwlift

De endoscopische wenkbrauwlift vormt vooral bij jonge mensen, bij wie de ptosis door de grotere elasticiteit van de huid relatief beperkt is, een prima alternatief. Hierbij wordt via kleine sneetje in de behaarde hoofdhaar de huid van het voorhoofd subperiostaal getunneld (figuur



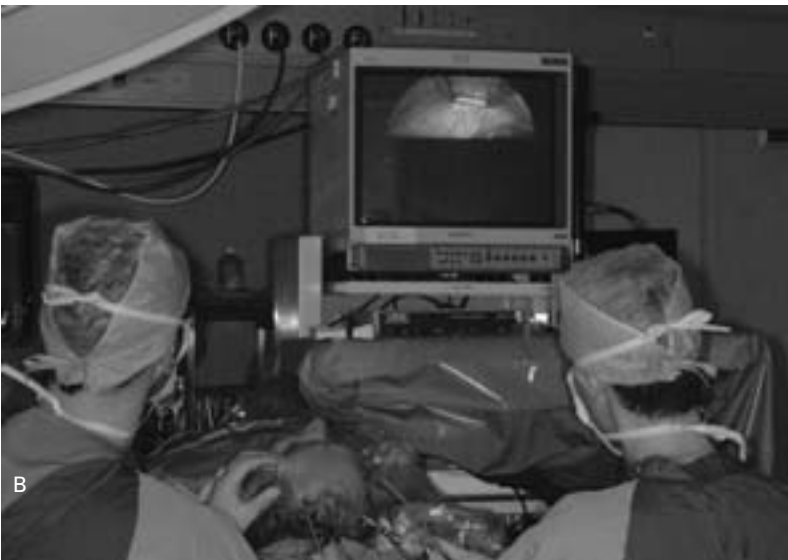
A

9.10A en 9.10B). Met behulp van een endoscoop en endoscoophouder kan vervolgens onder zicht het periost boven de orbitarand worden ingesneden met behoud van de integriteit van de n.supra-orbitalis en n.supratrochlearis. De hierdoor ontstane lift van de voorhoofdshuid wordt gefixeerd met een periosthechting om een later te verwijderen titaniumschroefje in de tabula externa.

Oog

Goudgewichtje in bovenooglid. Zelfs indien de facialisfunctie partieel herstelt, is vaak toch nog sprake van onvoldoende sluiting van het bovenooglid. In dergelijke gevallen is het zinvol het bovenooglid te verzwaren door het implanteren van een goudgewichtje (plaat 9.2). Op de polikliniek wordt preoperatief gemeten welk gewicht optimaal is voor de individuele patiënt, opdat het ooglid wel afsluit maar bij openen geen ptosis bewerkstelligt. Meestal volstaat een gewichtje tussen de 1,0 en 1,4 gram. Anamnesticch dient vooraf een allergie voor goud uitgesloten te worden.

Laterale canthoplastiek. Bij een totale paralyse is in veel gevallen sprake van een graad 4 ectropion (plaat 9.3A en B). Door middel van een laterale canthoplastiek kan in dergelijke gevallen



B

Figuur 9.10A, B Bij de endoscopische wenkbrauwlift wordt met behoud van de integriteit van de n.supra-orbitalis en n.supratrochlearis via kleine sneetje in de behaarde hoofdshuid de huid van het voorhoofd subperiostaal getunneld en losgemaakt van de orbitarand met behulp van een endoscoop en endoscoophouder. De hierdoor ontstane lift van de voorhoofdshuid wordt gefixeerd in de tabula externa met een periosthechting om een later te verwijderen titaniumschroefje.

de tarsus van het onderooglid worden ingekort en aan het periost van de orbita worden vastgezet, wat zowel esthetisch als functioneel een sterke verbetering kan geven met een verbeterde oogsluiting. Door het opnieuw creëren van een hellend vlak tussen de traanklier en het punctum lacrimale verbetert de traanafvoer bij deze patiënten.

Neusklep

Bij een facialisverlamming kan sprake zijn van een ipsilaterale neuspassagebelemmering door inzakken van de neusklep. Via een transcutane ondersteooglidincisie kan subperiostaal een route naar de ala-aanzet van de neus worden getunneld, waarna de neusklep kan worden geopend door een niet-oplosbare trekhechting naar een titaniumschroefje in het zygoma (plaat 9.4).

Mondhoek

Voor de correctie van de scheefstand van de mondhoek worden met name de dynamische reconstructietechnieken gebruikt. In sommige gevallen kan echter ook voor een statische correctie worden gekozen in de vorm van een gore-tex- of fascia lata-strip tussen zygoma en mondhoek. Ook kan een lift worden bewerkstelligd door het excideren van een reep wanghuid net boven de melolabiale plooi.

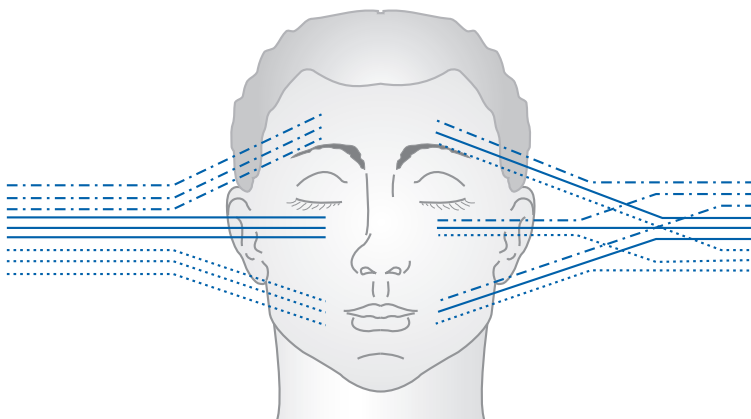
Adjuvante behandeling

Bij ieder chirurgisch herstel van de anatomie van de n.facialis, maar bijvoorbeeld ook bij 30% van

de patiënten met een idiopathische facialisuitval en bij 80% van de patiënten met een facialisuitval als gevolg van een herpes zoster re-infectie, is sprake van een degeneratieproces van de zenuw. Dit betekent automatisch dat een groot deel van de circa 8000 axonen via 'sprouting' van centraal naar perifeer opnieuw hun weg moeten zoeken door de endoneurale buizen van de zenuw en dat herstel van de motoriek zes tot negen maanden op zich laat wachten. Vrijwel altijd ontstaan fouten bij dit regeneratieproces van de zenuw (figuur 9.11), met als gevolg restverschijnselen. Tezamen worden deze restverschijnselen ook wel postparalytisch facialessyndroom genoemd, gekenmerkt door:

- synkinesen (aberrante 'sprouting');
- een verzwakking van de willekeurige motoriek (onvolledige 'sprouting');
- onwillekeurige contracties van het halve aangezicht die de normale bewegingen van het aangezicht begeleiden (hyperreactiviteit van de nucleus nervi facialis).

Synkinesen in de faciaalmotoriek uit zich bijvoorbeeld door het onwillekeurig sluiten van de oogleden bij het willekeurig bewegen van de mondhoek tijdens eten of spreken (en vice versa). Vooral bij sociale contacten is dit uitermate hinderlijk. Met behulp van mimetherapie en botulinetoxine-injecties (zie pag. 178) kan bij deze patiënten enige verbetering worden bewerkstelligd, vaak in combinatie met een statische correctie van oog en wenkbrauw.



Figuur 9.11 Fouten kunnen ontstaan bij het regeneratieproces van de zenuwvezels in de n.facialis met als gevolg synkinesen en contracturen van de aangezichtsmusculatuur (zie ook figuur 9.4).

Mimetherapie

Mimetherapie is een vorm van fysiotherapie van het aangezicht, waarbij men bij de patiënt kortweg een nieuw bewegingspatroon probeert op te bouwen dat in redelijke mate correspondeert met de normaal functionerende gelaatshelft. De doelstellingen van mimetherapie zijn met name:

- bewustwording van de aangezichtsmusculatuur;
- analyse van de bewegingen van het gezicht;
- beheersen van de ademhaling (ontspannen gezicht);
- massage van de mimische musculatuur (bevorderen circulatie, onderdrukken contracturen).

Mimetherapie wordt gegeven door fysiotherapeuten en spraaktherapeuten. Vaak zijn enkele sessies al voldoende om de patiënt op weg te helpen in het revalidatieproces.

Botulinetoxine-injecties

Botulinetoxine A wordt opgenomen door perifere cholinerge zenuwen en blokkeert daar het vrij-

komen van acetylcholine in de neuromusculaire verbinding van de motorische eindplaat. Het eiwit verzwakt daarmee de overdracht van zenuwpulsen naar de specifiek met dit eiwit geïnjecteerde aangezichtspieren. Injecties met botulinetoxine zijn vooral van waarde voor de behandeling van contracturen en synkinesen van de m.orbicularis oculi. Door alleen de buitenste regionen van deze spier te injecteren, blijft het palpebrale deel van de spier actief zodat het bovenooglid kan blijven sluiten, eventueel licht geholpen door het plaatsen van een klein goudgewichtje. Ondanks het feit dat de behandeling elke vier maanden dient te worden herhaald, hebben patiënten een statistisch aantoonbare betere kwaliteit van leven. Botulinetoxine is slecht toepasbaar voor het behandelen van contracturen en synkinesen van de mondhoek. Injectie van de mm.zygomatici geeft een grote kans op een ongewenste verdere verzwakking van de belangrijkste elevatoren van de mondhoek.

Literatuur

- Beurskens C, van Gelder RS, Heymans PG, Manni JJ, Nicolai JPA. The facial palsies, complementary approaches. 2005. Utrecht: Lemma, 2005.
- Lohuis PJFM, Vuyk HD. Surgery of the lower eyelid. In: HD Vuyk, PJFM Lohuis (eds.). Facial Plastic and Reconstructive surgery (pp. 383-408). London: Hodder Publishers, 2006.
- May M, Schaitkin BM (eds.). Facial Paralysis. Rehabilitation Techniques. New York: Thieme, 2003.
- May M, Schaitkin BM. The Facial Nerve. New York/Stuttgart: Thieme, 2000.
- Peitersen E. Bell's palsy: the spontaneous course of 2500 peripheral facial nerve palsies of different etiologies. Acta Otolaryngol Suppl 2002;549:4-30.
- Peitersen E. Natural history of Bell's palsy. Acta Otolaryngol Suppl 1992;492:122-4.