

Otoliquorroe als gevolg van een arachnoidale cyste van de canalis facialis

R.F.D. van la Parra, P.G. Mirck, P.J.F.M. Lohuis

SAMENVATTING

Een spontaan liquoorlek vanuit het canalis Fallopii (canalis facialis) is extreem zeldzaam, met slechts 7 gerapporteerde casus in de Engelse literatuur. Wij beschrijven een achtste geval van een 6-jarige jongen met een arachnoidale cyste uitgaande van het canalis facialis, zich tevens presenterend met een nervus facialis paralyse. Radiodiagnostiek, resectietechniek (subtotale petrosectomie) en nervus facialisreconstructie worden besproken.

INLEIDING

Otoliquorroe is meestal het gevolg van trauma van het os temporale, oorchirurgie, cholesteatoom of tumor.^{1,2} Spontane otoliquorroe is daarentegen uiterst zeldzaam.¹⁻³ Het mechanisme van spontane liquoorroe is bovendien vaak onduidelijk, wat kan leiden tot een delay in diagnostiek en behandeling. Volwassen patiënten presenteren zich vooral met spontane heldere otorroe of een sereuze otitis media met een conductief gehoorverlies, danwel met een otorroe die persisteert na myringotomie of het plaatsen van een buisje. De vestibulaire en cochleaire functie is vaak normaal en uiteindelijk treedt bij minder dan de helft van deze patiënten meningitis op.^{2,3} De oorzaak van de otoliquorroe bij deze volwassen groep betreft meestal een fistel en/of een defect in het tegmen.¹⁻³ Defecten in de achterste schedelgroeve komen ook voor, maar zijn zeldzamer.^{1,2}

Bij kinderen kan spontane liquoorroe een manifestatie zijn van een congenitale malformatie van het labrynt, die een liquorstroom van de inwendige gehoorgang naar het foramen ovale of rotundum toelaat.¹⁻³ In een studie van Wetmore et al.³ presenteerden dergelijke kinderen zich voornamelijk met meningitis (92%), perceptief gehoorverlies (86%) en een Mondini malformatie (83%; gedilateerd vestibulum, misvormde canales semicirculares, misvormde cochlea).

In de Engelse literatuur zijn 7 casus beschreven van liquorfistels vanuit de canalis Fallopii, oftewel het facialiskanaal. Slechts één van deze casus

rapporteerde een arachnoidale cyste als oorzaak.⁴ Wij rapporteren een tweede casus van een arachnoidale cyste in de canalis Fallopii bij een 6-jarig kind dat zich presenteerde met een facialispase en otoliquorroe.

ZIEKTEGESCHIEDENIS

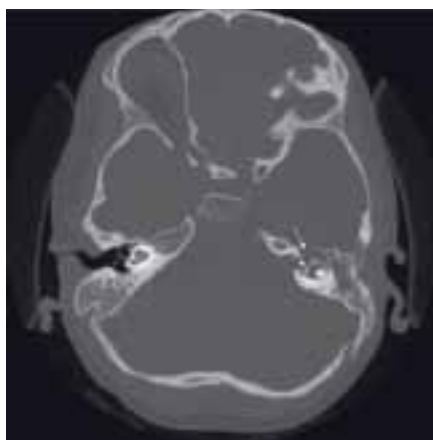
Een 6-jarige jongen werd naar ons verwezen in verband met een perifere nervus facialisparese en otoliquorroe aan de linkerzijde. Anamnestic bleken in de voorgeschiedenis de verschijnselen van een aangezichtsverlamming zich reeds eerder kortstondig te hebben voorgedaan toen patiëntje een half jaar oud was. Er was toen sprake van een facialisparese aan dezelfde zijde die gepaard ging met oorpijn, maar niet met otorroe.

Een destijds verrichte CT van de rotsbeenderen toonde een partiële sluiering van het linker mastoid. Patiënt werd hierop behandeld met prednison en antibiotica bij een werkhypothese van perifere facialisverlamming als gevolg van een acute otitis media. Kort hierna trad partieel herstel van de facialisfunctie op.

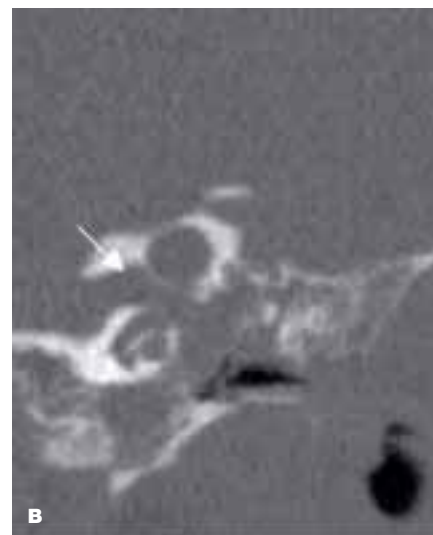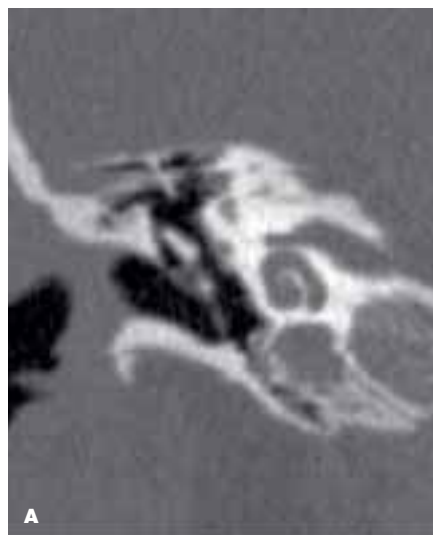
Op 4,5-jarige leeftijd werd bij patiëntje beiderzijds een middenoordrainage verricht in verband met recidiverende otitis media met effusie. Bij het plaatsen van het linker trommelvliesbuisje liep helder vocht af. Twee jaar later werd wederom een middenoordrainage verricht waarbij opnieuw sprake was van forse uitvloed van helder vocht. Ditmaal werd het vocht opgevangen en voor β 2-transferrine diagnostiek ingestuurd. De vochtvloed bleek liquor te betreffen en patiënt werd verwezen naar het AMC.

Op het moment van bezoek in onze kliniek werd bij KNO-onderzoek links een mat, structuurloos trommelvlies gezien passend bij vocht in het middenoor. Er was sprake van een volledige parese van de aangezichtsmusculatuur aan de linker zijde (House Brackmann (HB) graad 6). Alle overige hersenzenuwen waren functioneel intact. Audiometrisch onderzoek van het linkeroor liet een gemengd gehoorverlies van 50 dB zien. Rechts bleek het gehoor normaal.

Correspondentie adres:
Werkgroep Nervus Facialis
Dr. P.J.F.M. Lohuis,
KNO-arts
Academisch Medisch
Centrum Amsterdam
Afdeling KNO/ Hoofd-
halschirurgie
Meibergdreef 9
Postbus 22660
1100 DD Amsterdam



Figuur 1. Preoperatieve axiale CT scan, zonder contrast: abnormale verbreding van het labyrintaire en tympanale deel (sterretje) van het facialiskanaal links met benige destructie van de middelste schedelgroeve (pijl). De overige cellen zijn gesluiterd (liquor).



Figuur 2. Preoperatieve coronale CT, zonder contrast. **A.** Rechter oor: normaal, bewegingsartefact. **B.** Linker oor: verbreding facialiskanaal en destructie cochlea (witte pijl).

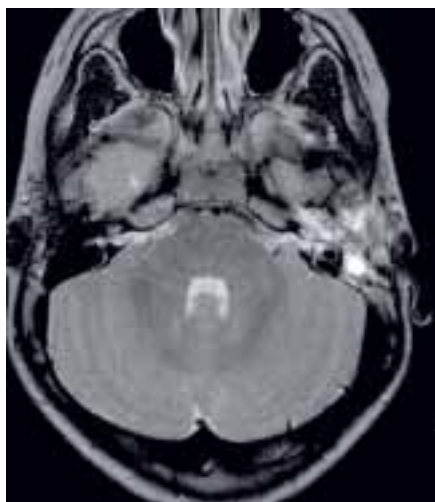
Patiënt werd ook door de neuroloog onderzocht in verband met klachten van aanvalsgewijs optredende heftige hoofdpijn met misselijkheid en braken. Patiënt zakte tijdens een dergelijke aanval door de benen en viel dan kortstondig in slaap zonder restverschijnselen. De geconsulteerde neuroloog dacht hierbij aan een liquorhypotensief syndroom. Inmiddels waren ook een CT- en MRI scan vervaardigd, waarop een proces ter plekke van de apex in het linker mastoid te zien was. Het facialiskanaal was ter plekke van het labyrintaire gedeelte, het ganglion geniculi en het begin van het proximale mastoidale gedeelte sterk verbreed (Figuur 1- 3), waarbij de corticalis naar de middelste schedelgroeve gearrodeerd was.

In eerste instantie werd gedacht aan een congenitaal cholesteatoom en patiënt werd derhalve gepland voor chirurgische excisie middels een subtotale petrosectomie met een facialisreconstructie in dezelfde sessie. Hierbij werd het oor via een ruime retro-auriculaire incisie benaderd en de uitwendige gehoorgang in een blindzak gesloten. Door de poriën van de lamina cribrosa achter de spina van Henle vloeide peroperatief reeds liquor. Het gehele mastoid bleek gearrodeerd door met liquor gevulde holtes, bekleed met weke delen die voor pathologisch anatomisch onderzoek werden ingestuurd. Er bleek sprake van een duplicatuur van het tegmen. Ook was er arrosie van de cochlea. Derhalve werd besloten om de cochlea en het labyrint uit te boren. Mediaal van het labyrint werd in de apex van het os petrosum een met liquor gevulde ruimte aangetroffen die gevoed leek te worden door een sterk verwijd

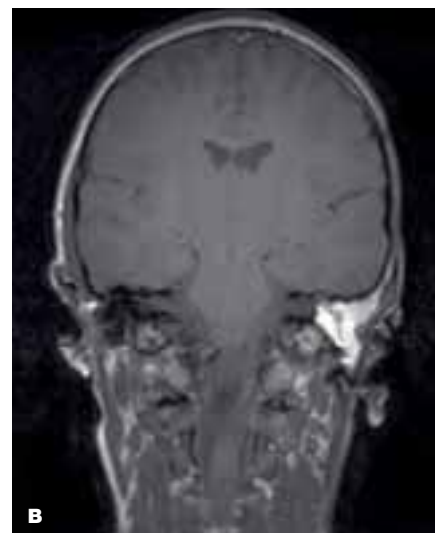
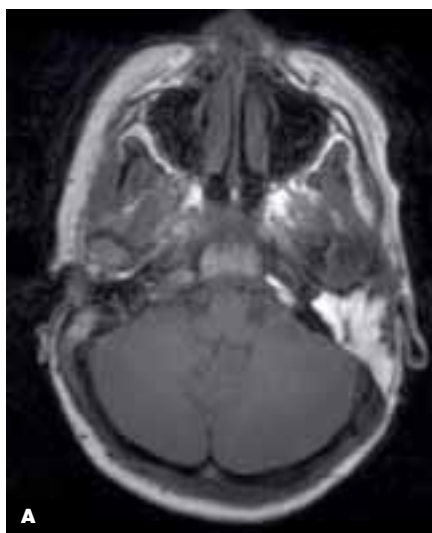
labyrintair gedeelte van het facialiskanaal. Ter plaatse van het ganglion geniculi was de zenuw niet meer te vervolgen. Door rerouting van het distale intramastoidale deel van de nervus facialis kon een directe anastomose worden gemaakt tussen de facialisstomp in de fundus en het tympanale deel van de nervus facialis. De buis van Eustachius werd afgestopt met fascie en beenwas. Vervolgens werden de gehele atticus en mastoidholte glad afgeboord en geoblitereerd met buikvet en een transpositielap van de musculus temporalis. Hiermee werd tevens een afdichting van het liquorlek bereikt. Ook werd een lumbale drain aangelegd gedurende 5 dagen.

Postoperatief werd op grond van het voor histopathologisch onderzoek ingestuurde materiaal de diagnose "arachnoidale cyste" gesteld. Patiëntje herstelde voorspoedig en kon een week later het ziekenhuis verlaten. Er deed zich in de gehele postoperatieve periode geen duizeligheid voor, waardoor het vermoeden bevestigd werd dat het labyrint preoperatief reeds was uitgevallen.

Ruim 1 jaar postoperatief waren op de MRI geen aanwijzingen voor een recidief van de arachnoidale cyste (Figuur 4). Inmiddels bleek ook regeneratie van de nervus facialis te zijn opgetreden. Bij aanspannen van de verschillende spiergroepen was weliswaar geen duidelijke functie waarneembaar ter hoogte van voorhoofd en wenkbrauw, maar ter plaatse van het oog, de neusvleugel en de mond was reeds een groot deel van de willekeurige motoriek teruggekeerd (HB graad 4) met duidelijke synkinesen van de mond bij sluiten van



Figuur 3. Preoperatieve T2-gewogen axiale MRI, zonder contrast: mastoid met liquor gevulde holten (wit) links.



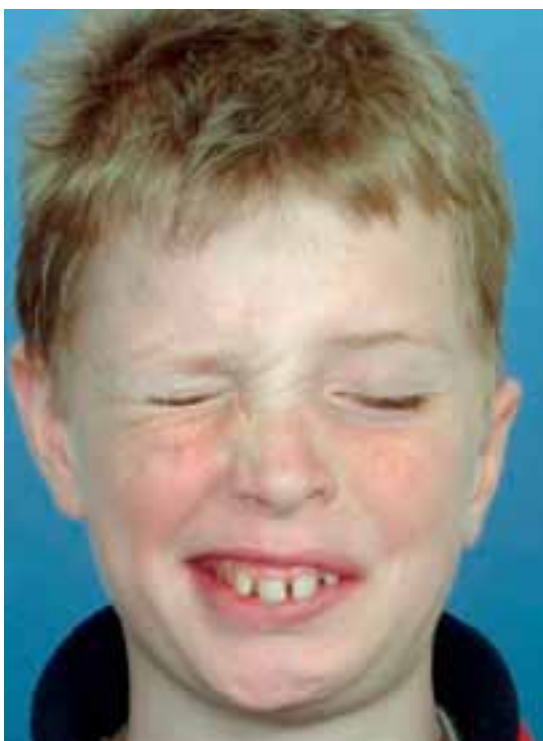Figuur 4. Postoperatieve T1-gewogen MRI, zonder contrast: met buikvet geoblitereerde holte links (wit). **A.** axiale opname. **B.** coronale opname.

de ogen. Hij klaagde tevens over een tranend oog. Hij werd doorverwezen voor specifieke revalidatie van de mimische musculatuur (mime-therapie) binnen ons centrum.

Bijna 2 jaar postoperatief bleek bij onderzoek de facialisfunctie verder te zijn verbeterd tot HB graad 3 (Figuur 5). In rust was nog sprake van een lichte asymmetrie ten nadele van links. Het

oog sloot hierbij goed. Bij verzoek tot aanspannen van de verschillende spiergroepen was nog steeds geen duidelijke functie waarneembaar van de musculus frontalis.

Ter hoogte van de mond was de willekeurige motoriek echter verder verbeterd met nog wel enige synkinesie bij sluiten van de ogen. Patiënt onderzocht geen hinder meer van tranen van het oog.



Figuur 5. Facialisfunctie (in rust en actief bij maximaal sluiten van de ogen), 3,5 jaar postoperatief. Goed herstel na anastomose (House Brackmann graad III).

DISCUSSIE

Arachnoidale cysten vormen 1% van alle intracraniale lesies en zijn goedaardige intra-arachnoidale collecties van liquor die neurologische symptomen produceren door compressie van aangrenzend neurale weefsel of door obstructie van de liquorstroom.⁵⁻⁸ De cysten zijn meestal congenitaal en worden gediagnostiseerd bij jonge kinderen.⁵ Soms zijn ze het gevolg van trauma of infectie.^{5,7,9}

Congenitale cysten ontstaan vanuit een accumulatie van liquor in een gespleten of dubbel aangelegde arachnoidmembraan als gevolg van een aberrante ontwikkeling van de liquorstroom.^{5,6,10} De arachnoidale cyste kan in grootte toenemen door accumulatie van liquor, afgescheiden door de cellen die de cyste bekleden, of door een pulserend unidirectioneel klepmechanisme.^{5,8,10} Ongeveer 50 tot 80% van de arachnoidale cysten worden gevonden in de middelste schedelgroeve.¹¹ De klinische symptomen zijn afhankelijk van de locatie en omvang van de cyste.^{5,6,8}

Sensibele uitval zoals gehoorverlies, tinnitus en vertigo behoren tot de neurologische symptomen van arachnoidale cysten in de inwendige gehoorgang en de achterste schedelgroeve.^{4,12} Motorische uitval is minder vaak gerelateerd aan arachnoidale cysten, maar wordt wel gerapporteerd (nervus trochlearis en nervus facialis uitval, hemifaciale spasmen).^{4,6,13-15}

Radiodiagnostisch kenmerkt een arachnoidale cyste zich op de CT-scan als een niet-gecalcificeerde, extra-axiale massa met een lage densiteit die niet aankleurt na toediening van contrast.⁵ Op de MRI heeft de inhoud van de cyste hetzelfde signaal als liquor en kenmerkt zich als een niet-aankleurende lesie die hypo-intens is op T1-gewogen opnamen en hyperintens op T2-gewogen opnamen.^{5-7,16}

Het onderscheid tussen een primair cholesteatoom (epidermoid) en een arachnoidale cyste blijft radiodiagnostisch lastig.¹⁶ Cheung et al.¹⁰ rapporteerden reeds eerder twee casus waarbij een arachnoidale cyste werd verward met een cholesteatoom, zoals ook aanvankelijk bij onze patiënt. Hoewel de dichtheid van een arachnoidale cyste met name op MRI meer overeenkomt met die van liquor dan met die van een primair cholesteatoom, worden er niet altijd routinematig dichtheidsmetingen verricht.¹⁶ Op de fluid-attenuated inversion recovery (FLAIR) opname, gebruikt bij T2-gewogen

MRI opnamen, heeft vrij water, zoals liquor in de arachnoidale cyste, een lage signaalintensiteit, terwijl een cholesteatoom een hoge signaalintensiteit heeft, wat de diagnostiek kan vergemakkelijken.^{7,16} Arachnoidale cysten zijn een zeldzame oorzaak van facialisparalyse. In 1975 beschreven Sumner et al.⁹ een casus van een 3-jarig meisje met een facialisparalyse op basis van een arachnoidale cyste die zich vanuit de middelste schedelgroeve naar de inwendige gehoorgang uitbreidde. Een facialisuitval als gevolg van een arachnoidale cyste in de canalis facialis is naar ons weten echter slechts eenmaal eerder in de literatuur gerapporteerd door Isaacson et al.⁴ Deze casus betrof een 37-jarige man die zich, naast een facialisparese, ook presenteerde met recidiverende meningitis en otitis rhinoliquorroe.

Symptomatische cysten moeten behandeld worden om verdere uitvalsverschijnselen te voorkomen. Meestal is deze chirurgisch.^{5,7} In het geval van onze patiënt was als waarschijnlijkheidsdiagnose uitgegaan van een congenitaal cholesteatoom. Derhalve was gekozen voor een subtotale petrosectomie, wat achteraf ook een goede behandeling bleek voor de arachnoidale cyste. Via deze benadering kon namelijk ruime expositie worden verkregen voor primaire reconstructie van de nervus facialis en kon in dezelfde sessie tevens de liquorlekkage verholpen worden door obliteratie van de operatieholte met buikvet en een transpositielap van de musculus temporalis.^{17,18} Postoperatief was er bij onze patiënt geen sprake meer van liquorroe. In de casus van Isaacson et al. bleek een revisie petrosectomie nodig om de liquorlekkage onder controle te krijgen.⁴

Opvallend was bovendien het was buitengewoon goede postoperatieve herstel van de nervus facialisfunctie (van HB 6 naar HB 3) bij onze patiënt, bij wie een directe anastomose was gemaakt tussen de facialisstomp in de fundus en het tympanale deel van de nervus facialis.

Studies van Häusler en Sadé bevestigen dat een petrosectomie met expositie en decompressie van de nervus facialis (met of zonder rerouting) meestal resulteert in een vrijwel normale mimiek van het aangezicht. Bij onderbreking van de continuïteit van de zenuw, zoals bij onze patiënt, leidt vroegtijdige reconstructie door middel van primaire anastomose of interpositie-grafting tot een partiële en acceptabele reïnnervatie van het aangezicht.^{19,20}

CONCLUSIE

Arachnoidale cysten van de canalis Fallopii (canalis facialis) zijn extreem zeldzaam. De preoperatieve diagnostiek is moeilijk. De diagnose wordt vaak bespoedigd indien er liquorroe en facialisuitval optreedt en door de KNO-arts vervolgens adequate radiodiagnostiek wordt ingezet. Bij zenuwuitval door lokale compressie is chirurgisch ingrijpen noodzakelijk. Een subtotale petrosectomie met obliteratie en facialisreconstructie lijkt hierbij een goede behandelingskeuze.

ABSTRACT

Spontaneous cerebrospinal fluid leak from the Fallopian canal is rare, with only 7 cases reported in the literature. We report an eighth case of a 6-year-old boy that involves an arachnoid cyst of the facial canal with an associated facial nerve palsy. Radiodiagnosis, operation technique (subtotal petrosectomy) and reconstruction of the facial nerve are discussed.

Literatuur

- 1 Gacek RR. Arachnoid granulation cerebrospinal fluid otorrhea. *Ann Otol Rhinol Laryngol* 1990; 99: 854- 62.
- 2 Ferguson BJ, Wilkins RH, Hudson W, Farmer J Jr. Spontaneous CSF otorrhea from tegmen and posterior fossa defects. *Laryngoscope*. 1986 Jun;96(6):635-44. Review.
- 3 Wetmore SJ, Herrmann P, Fisch U. Spontaneous cerebrospinal fluid otorrhea. *Am J Otol*. 1987 Mar;8(2):96-102.
- 4 Isaacson JE, Linder TE, Fisch U. Arachnoid cyst of the fallopian canal: a surgical challenge. *Otol Neurotol*. 2002 Jul;23(4): 589-93.
- 5 Ciricillo SF, Edwards MSB. Intracranial arachnoid cysts. In: Rengachary SS, Wilkins RH, eds. *Principles of neurosurgery*. Londen: Mosby-Wolfe, 1995; 51.2- 51.11
- 6 Daspit CP. Neurotologic aspects of posterior fossa arachnoid cysts. In: Jackler RK, Brackman DE, eds. *Neurotology*. Mosby, 1994; 939- 943, 1183-1184.
- 7 Kacker A, Bent JP, Abbott R. Non-communicating arachnoid cyst of the temporal bone presenting as facial nerve paralysis in an infant. *Int J Pediatr Otorhinolaryngol*. 1999 Aug 5;49(2): 151-4.
- 8 Muhonen MG, Wellman BJ. Hydrocephalus and benign intracranial cysts. In: Grossman RG, Loftus CM, eds. *Principles of neurosurgery*. Philadelphia, New York: Lippincott-Raven, 1999; 105- 110.
- 9 Sumner TE, Benton C, Marshak G. Arachnoid cyst of the internal auditory canal producing facial paralysis in a three-year-old child. *Radiology*. 1975 Feb;114(2):425-6.
- 10 Cheung SW, Broberg TG, Jackler RK. Petrous apex arachnoid cyst: radiographic confusion with primary cholesteatoma. *Am J Otol*. 1995 Sep;16(5):690-4.
- 11 Ibarra R, Kesava PP. Role of MR imaging in the diagnosis of complicated arachnoid cyst. *Pediatr Radiol*. 2000 May;30(5): 329-31.
- 12 Schuknecht HF, Gao YZ. Arachnoid cyst in the internal auditory canal. *Ann Otol Rhinol Laryngol*. 1983 Nov-Dec;92(6 Pt 1):535-41.
- 13 Erdinciler P, Kaynar MY, Bozkus H, Ciplak N. Posterior fossa arachnoid cysts. *Br J Neurosurg*. 1999 Feb;13(1):10-7.
- 14 Ottaviani F, Neglia CB, Scotti A, Capaccio P. Arachnoid cyst of the cranial posterior fossa causing sensorineural hearing loss and tinnitus: a case report. *Eur Arch Otorhinolaryngol*. 2002 Jul;259(6):306-8.
- 15 Pirotte B, Morelli D, Alessi G, Lubansu A, Verheulpen D, Fricx C, David P, Brotchi J. Facial nerve palsy in posterior fossa arachnoid cysts: report of two cases. *Childs Nerv Syst*. 2005 Jul;21(7):587-90.
- 16 Chang P, Fagan PA, Atlas MD, Roch J. Imaging destructive lesions of the petrous apex. *Laryngoscope* 1998; 108 (4): 599-604.
- 17 Angeli SI, Chiossone E. Surgical treatment of the facial nerve in facial paralysis. *Otolaryngol Clin North Am*. 1997 Oct;30(5): 683-700. Review.
- 18 Fisch U, Mattox D. Subtotal petrosectomy. In: Fisch U, Mattox D, eds. *Microsurgery of the skull base*. New York: Thieme Medical Publishers, 1988; 4- 69.
- 19 Hausler R, Caversaccio M, Zbaren P. Facial nerve function after petrosectomy. *Laryngoscope*. 1999 Jul;109(7 Pt 1):1094-101.
- 20 Sade J. Facial nerve reconstruction and its prognosis. *Ann Otol Rhinol Laryngol*. 1975 Sep-Oct;84(5 Pt 1):695-703.