

# Reconstructie van een schedelhuiddefect met een vrije gerevasculariseerde latissimus dorsi spierlap

*S. Braas, A.J.M. Balm, W.M.C. Klop, L. Smeele, P.J.F.M. Lohuis*

## SAMENVATTING

Grote chirurgische defecten van de schedelhuid worden idealiter gereconstrueerd door middel van een vrije gerevasculariseerde spierweefseltranspositie met split skin bedekking. Wij beschrijven de casus van een ruim 90-jarige man met een subtotale schedelhuidresectie bij een uitgebreid recidiverend plaveiselcelcarcinoom (PCC).

Reconstructie vond plaats met een vrije musculus latissimus dorsi lap, die door de relatief grote diameter van zijn vaatsteel, zijn grote oppervlakte en zijn beperkte spierdikte bijzonder geschikt is voor reconstructie van schedelhuiddefecten. Hoge leeftijd blijkt geen contra-indicatie voor een dergelijke operatie mits de patiënt in goede lichamelijke conditie verkeert.

## INLEIDING

Overmatige zonexpositie is een belangrijke predisponerende factor voor het ontwikkelen van huidkanker<sup>1</sup>. Dientengevolge leidt vooral ter plekke van de dunne en niet-behaarde schedelhuid cumulatieve DNA-schade door UV-B op oudere leeftijd vaak tot het ontwikkelen van multiple basaalcelcarcinomen (BCC) en plaveiselcelcarcinomen (PCC). Bij de behandeling van grotere PCC geniet chirurgische excisie doorgaans de voorkeur boven radiotherapie, fotodynamische therapie of cryotherapie in verband met de mogelijkheid tot histologische controle, de goede toegankelijkheid van de schedelhuid en de relatieve eenvoud van de te gebruiken reconstructietechnieken<sup>2</sup>. Kleine defecten (<2 cm) kunnen primair worden gesloten dan wel secundair dicht granuleren. Middelgrote defecten kunnen veilig worden gesloten met behulp van een 'split skin graft', mits het onderliggende periosteum intact wordt gelaten om capillaire vaatgroei in het transplantaat te kunnen garanderen. Reconstructie met een vrij huidtransplantaat heeft vanuit oncologisch perspectief het voordeel dat de onderliggende huid niet ondermijnd hoeft te worden en dat een eventueel recidief tijdig gedetecteerd en geëxcideerd kan worden<sup>3</sup>. Bij gebleken radicaliteit kan in geval van een solitaire laesie om cosmetische redenen in

een later stadium het defect alsnog gesloten worden met een huidrotatie- of transpositietechniek. Bij grote defecten van de schedel, met name indien bij de resectie het onderliggende periosteum dient te worden meegenomen, gaat de voorkeur doorgaans uit naar reconstructie met behulp van een vrije gerevasculariseerde spierlap. Spieren die voor een dergelijke transpositie naar de schedel in aanmerking komen zijn de mm. pectoralis major, rectus abdominis en latissimus dorsi<sup>4</sup>. De laatstgenoemde spier is met name geschikt door de relatief grote diameter van de vaatsteel, het opvallend grote spieroppervlak en de beperkte spierdikte.

## CASUS

Deze casus betreft een vitale 90-jarige man met een uitgebreide oncologische voorgeschiedenis. In 1992 werd hij behandeld voor een Non-Hodgkin-lymfoom in het abdomen met chemotherapie, waarna hij in complete remissie kwam. Sinds 1993 is hij uitgebreid bekend op onze polikliniek in verband met een ernstige actinisch beschadigde hoofdhuid, waaruit zich regelmatig plaveiselcelcarcinomen met uitgebreide hoornparelvorming ontwikkelen. Patiënt is in het verleden blootgesteld aan overmatige zonexpositie.

De actinische keratose werd in eerste instantie behandeld met cryotherapie en lokale chemotherapeutische zalf (5-Fluorouracil zalf). In de loop der jaren werden incidenteel plaveiselcarcinomen (o.a. op schedelhuid, oorschelp en rechter wang) geëxcideerd, waarna afhankelijk van de grootte en de locatie van de laesie het defect primair werd gesloten dan wel werd bedekt met een split-skin graft. Radiotherapie heeft vanaf 1993 ook deel uitgemaakt van het behandelingspalet voor beperkte carcinomen in het gelaat, temporaalstreek en oorschelp bij deze patiënt.

In 1997 werd in verband met een multifocaal recidiverend plaveiselcelcarcinoom op de kruin overgegaan tot een partiële scalpering met sluiting van het defect middels een split-skin graft van het bovenbeen. Op de kruin was plaatselijk sprake van botingroei, dat afboren van de tabula externa

S. Braas, Co-assistent KNO

Prof dr. A.J.M. Balm  
Hoofd-Halschirurg

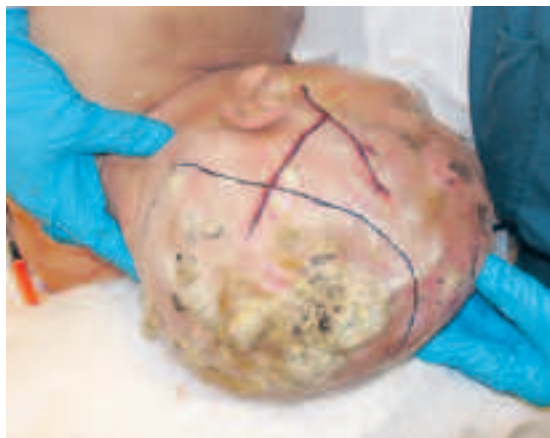W.M.C. Klop, Fellow  
Hoofd-Halschirurgie

Dr. L. Smeele,  
Hoofd-Halschirurg

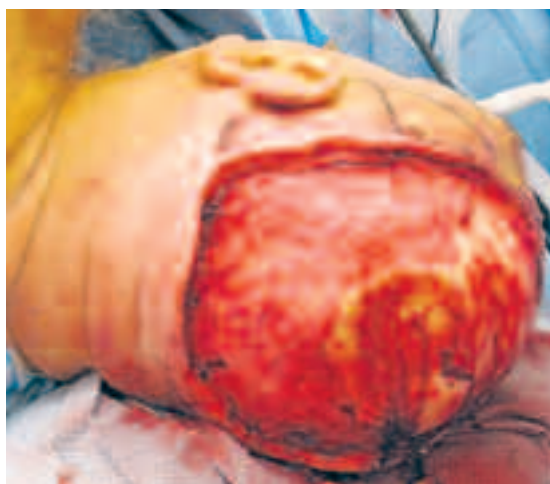Dr. P.J.F.M. Lohuis,  
Hoofd-Halschirurg

Correspondentieadres:

P.J.F.M. Lohuis,  
Hoofd-Halschirurg  
Nederlands Kanker  
Instituut -Antonie van  
Leeuwenhoek  
Ziekenhuis/AMC  
Plesmanlaan 121  
1066 CX AMSTERDAM  
E-mail: p.lohuis@nki.nl



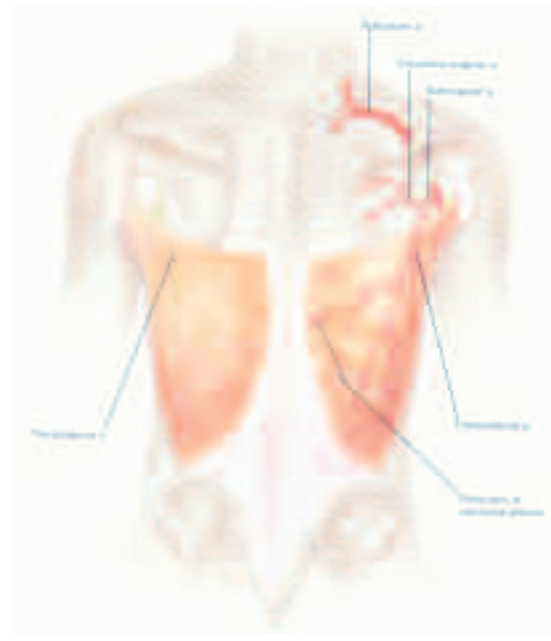**Figuur 1:** Pre-operatief beeld van een groot infiltrerend plaveiselcelcarcinoom op de schedel in een veld van uitgebreide hyperkeratose. De arteria en vena temporalis zijn in rood en blauw op de schedel aangegeven. De zwarte lijn geeft de excisie weer.



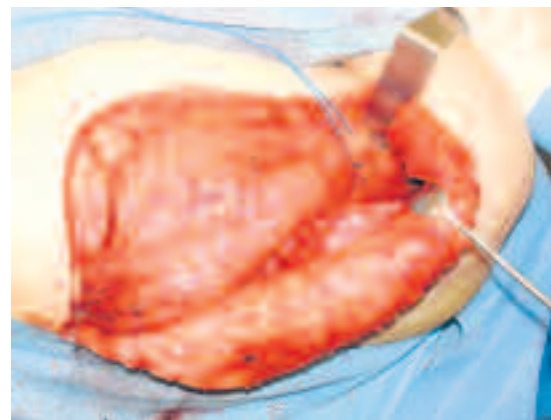
**Figuur 2:** Status na subtotale schedelamputatie. Centraal op de kruin was sprake van infiltratie van het periosteum. Op deze plek werd de tabula externa afgereesd.

noodzakelijk maakte. Deze excisie werd post-operatief gecompliceerd door osteomyelitis en sequestratie van het schedelbot waardoor de epithelialisatie van het defect ernstig werd vertraagd. Uiteindelijk is het defect in 1999 volledig geëpithelialiseerd. In 2004 wordt links fronto-temporaal opnieuw een plaveiselcelcarcinoom geëxcideerd met nettoyage van het schedeldak en split-skin grafting verricht.

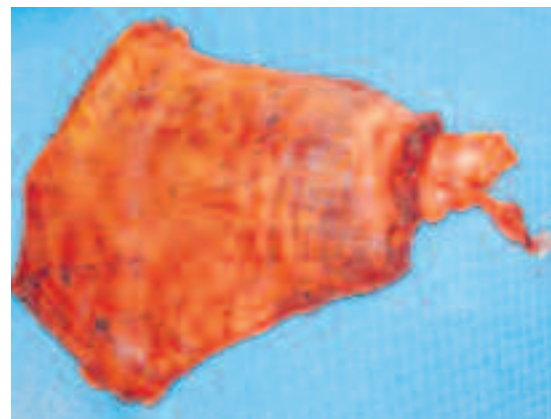Bij controle presenteert patiënt zich medio 2005 met een pijnlijke laesie links dorsaal op de vertex. De laesie is langzaam progressief en bevindt zich in een gebied van uitgebreide hyperkeratose. Een biopsie bevestigt histopathologisch het beeld van een recidief plaveiselcelcarcinoom. Op indicatie van progressieve pijnklachten wordt een MRI-scan



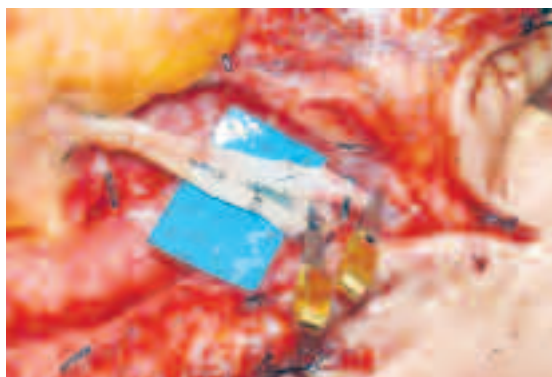
**Figuur 3a:** Schematische weergave van de musculus latissimus dorsi en zijn voedende arteria thoracodorsalis.



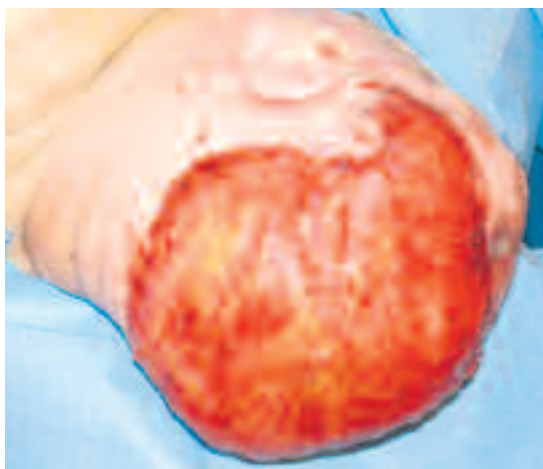**Figuur 3b:** Patiënt in rechter zijligging. De linker latissimus dorsi spier is vrijgeprepareerd. Om de vaatsteel een blauwe vaatdraad.




**Figuur 3c:** De musculus latissimus dorsi en haar vaatsteel uitgenomen. Let op de grote oppervlakte en de beperkte dikte van de spier.



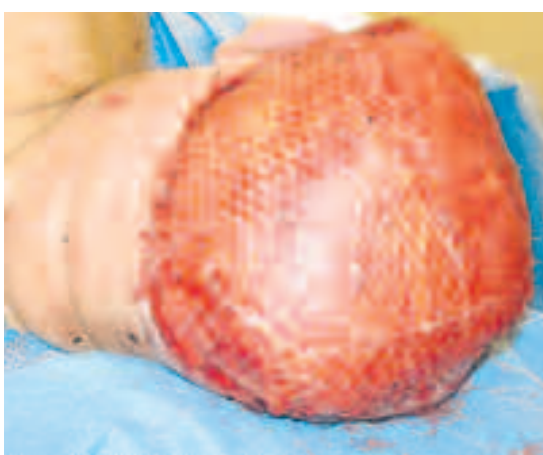**Figuur 4:** Anastomose met 9-0 ethilon tussen de arteria en vena thoracodorsalis (links) en de arteria en vena temporalis superficialis (rechts, met vaatclipjes) ter plaatse van de linker temporaalstreek.



**Figuur 6:** De latissimus dorsi spier zoals ingebracht in het schedeldefect.



**Figuur 5:** Een split-skin graft van het linker bovenbeen wordt 'gemeshed', waardoor met dezelfde hoeveelheid huid een groter oppervlak van de musculus latissimus dorsi bedekt kan worden.

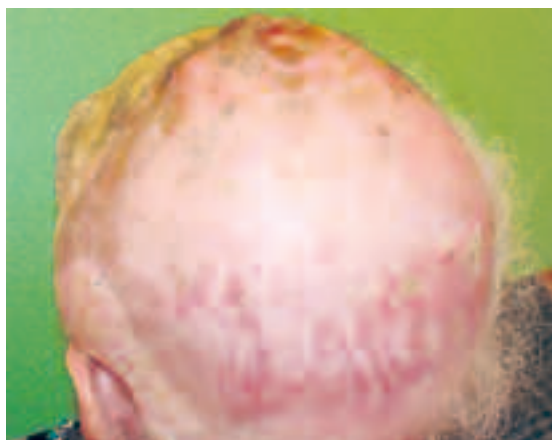

**Figuur 7:** De musculus latissimus dorsi bedekt met een 'meshed' split-skin graft van het bovenbeen.

vervaardigd zonder aanwijzingen voor botingroei. Vanwege de gevorderde leeftijd van patiënt en het verhoogde operatierisico wordt in eerste instantie radiotherapie (54 Gy) toegepast, zonder het gewenste resultaat. Snelle progressie van de afwijking met extreme hyperkeratose en toenemende pijnklachten noodzaakten tot chirurgische behandeling. Pre-operatieve screening toonde geen lymfogene of hematogene metastasering.

De patiënt wordt in rechter zijligging geopereerd. Met ruime marge wordt zowel om als door een groot gebied van hyperkeratose geëxideerd met daarin centraal het plaveiselcelcarcinoom (Figuur 1). Ter plaatse van de vertex blijkt wederom sprake van infiltratie van het periosteum, zodat de tabula externa ter plekke wordt afgeboord (Figuur 2).

Ter voorbereiding op de vaatanastomose worden de a/v temporalis superficialis vrij geprepareerd. Simultaan wordt bij patiënt de rechter musculus latissimus dorsi vrij geprepareerd, waarbij de lange vaatsteel van de arterie en vene thoracodorsalis zo hoog mogelijk in de oksel wordt gevolgd en onderbonden (Figuur 3a, 3b, 3c). Vervolgens worden met behulp van de operatiemicroscop twee microchirurgische vaatanastomosen aangelegd tussen respectievelijk de arteria en de vena thoracodorsalis en temporalis superficialis (Figuur 4). Deze wordt bemoeilijkt door vaatschade van de arterie door de eerdere radiotherapie op dit gebied, mogelijk versterkt door het perifere vaatlijden van patiënt. Na het losmaken van de arterieklem op de arteria temporalis blijkt er goede doorgankelijkheid te zijn van beide vaten. Hierop wordt spierlap vastgehecht aan de resterende hoofd huid en bedekt met een 'meshed' split-skin graft van het bovenbeen (Figuur 5-7).



**Figuur 8:** Eindresultaat na 6 maanden. Er is sprake van een verdere uitgroei van de hyperkeratotische laesies van de anterieure schedelhuid.

De operatie verloopt verder zonder complicaties en het wondherstel is voorspoedig (Figuur 8). De ernstige pijnklachten ter plaatse van de schedel waren door de operatie verdwenen.

## DISCUSSIE

PCC van de huid is een relatief frequent voorkomende tumor die zich met name manifesteert op zonbeschenen lokalities zoals de onderlip, de helix, de neus en de niet-behaarde schedel. Meer dan 80% van alle PCC van de huid ontstaan in het hoofd-halsgebied<sup>1</sup>. Als gevolg van cumulatieve DNA-schade van de zonbeschadigde huid is met name op de oudere leeftijd de kans op het ontwikkelen van meerdere PCC uit multipole aanwezige premaligne actinische keratotische laesies toegenomen<sup>5</sup>.

De behandelingsstrategie voor PCC van de huid wordt multifactorieel bepaald door leeftijd, cosmetiek, grootte en diepte van de tumor, alsmede regionale metastasering in parotis en/of hals. Premaligne actinische keratose op de schedel wordt doorgaans effectief behandeld met lokale applicatie van chemotherapeutische crème (5-FU)<sup>6</sup>. Wanneer het een klein, goed afgrensbaar en weinig invasief PCC betreft gaat de voorkeur uit naar behandeling met cryotherapie. Radiotherapie is een belangrijk alternatief wanneer het een kleine tumor betreft of indien excisie van de tumor om cosmetische of functionele redenen minder aantrekkelijk is<sup>7</sup>. Voor grote, recidiverende PCC's of PCC's met een agressief biologisch gedrag en met een slechte afgrensbaarheid ten opzichte van de omgevende huid blijft chirurgische excisie de gouden standaard.

Met name bij recidiverende PCC van de schedel is er vaak sprake van een uitgebreide diepte-infiltratie met mogelijke invasie van het periosteum. In dergelijke gevallen wordt bij de resectie het onderliggende periosteum mee uitgesneden om voldoende marge ter plaatse van het basale resectievlak te garanderen. Bij kleine defecten van het periosteum wordt ingroei van een huidtransplantaat vanuit het onderliggende merg bevorderd door afboren van de tabula externa. Bij grote periostdefecten dient transpositie van vitaal weefsel plaats te vinden. Gezien de geringe elasticiteit van de huid wordt dan meestal gekozen voor een transplantatie met een vrije spierlap.

Reconstructie van grote schedeldefecten met behulp van vrij gerevasculariseerd weefsel wordt al sinds langere tijd toegepast bij patiënten met recidiverende huidtumoren, traumata, brandwonden en necrose of osteomyelitis<sup>4,8</sup>. Doorgaans wordt de vaatsteel aangesloten op de arteria en vena temporalis. Meestal wordt gekozen voor een spier die in het defect gehecht wordt en daarna wordt afgedekt met een 'meshed' split skin graft. Een aantal maanden na de reconstructie zal de spiermassa tot meer dan 50% gereduceerd zijn met doorgaans een fraai esthetisch eindresultaat<sup>9</sup>.

Voor reconstructie van de schedel komen in principe drie spierlappen in aanmerking: de rectus abdominis, de latissimus dorsi en de pectoralis major<sup>4,10</sup>. Bij de keuze van de spier wordt rekening gehouden met donor morbiditeit, lengte en diameter van de vaatsteel, alsmede het volume en de maximale oppervlakte van de te transplanteren spier. Voor grote schedeldefecten (>200 cm<sup>2</sup>) bestaat er in de literatuur consensus over de keuze van de latissimus dorsi spier<sup>4,9,10,11,12</sup>. Deze spier is vrij plat en bestrijkt een grote oppervlakte. Bovendien zijn de diameter van de arteria en vena thoracodorsalis relatief groot en is de vaatsteel van de spier vrij lang, wat in beide gevallen de kans op een succesvolle vaatanastomose vergroot. Een ander bijkomend voordeel is een aanzienlijke reductie van operatietijd doordat de schedel en de rug in zijligging simultaan benaderd kunnen worden. In een casuïstische studie waarbij uitsluitend latissimus dorsi reconstructies werden uitgevoerd bij oudere mensen (>52 jaar), bleken alle 6 lappen postoperatief vitaal<sup>9</sup>. Ofschoon perifeer vaatlijden een extra verhoogd operatierisico vormt voor microvasculaire chirurgie<sup>13,14,15</sup>, blijkt dit in ons geval dus niet van invloed te zijn geweest op het resultaat. Dit is des te opmerkelijker, omdat de atherosclerotische vaatveranderingen bij onze

patiënt niet alleen bepaald werden door zijn vaatlijden maar ook door de eerdere radiotherapie in het temporale gebied. Athero-sclerose van acceptorvaten hoeft derhalve micro-vaatchirurgie niet in de weg te staan, mits geen concessies gedaan worden aan locale conditie van de vaten en aansluiting wordt gerealiseerd in een atherosclerotische plaque vrije zone van het vat. Tevens blijkt bij een juiste anesthesiologische voorbereiding een hoge biologische leeftijd geen contra-indicatie voor complexe en langdurige operaties te vormen. Ook is specifiek voor vrije spierlapreconstructies uitgezocht dat hoge leeftijd op zichzelf geen contra-indicatie vormt voor deze vorm van chirurgie<sup>16</sup>. In deze studie werd een groep patiënten (n=117) met een hoofd-halstumor en een leeftijd van boven de 70 jaar vergeleken met een groep patiënten met dezelfde aandoening onder de 70 jaar. Beide groepen ondergingen een vrije spierlap reconstructie. Er werden geen significante verschillen gevonden in postoperatieve complicaties, ook niet wanneer werd gestratificeerd voor premorbide factoren tussen beide groepen. Beslissing tot opereren dient dan ook niet gebaseerd zijn op kalenderleeftijd maar op biologische leeftijd, met vooraf een deskundige anesthesiologische risicoinschatting.

## CONCLUSIE

Multiples PCC komen regelmatig voor bij patiënten die aan overmatige zonexpositie hebben bloot gestaan. Bij grote en multiples PCC is chirurgische excisie de gouden standaard, hetgeen in bepaalde omstandigheden kan leiden tot een subtotale amputatie van de schedelhuid. Het hierbij ontstane defect kan op een veilige en betrouwbare manier gereconstrueerd worden met behulp van een vrij aan te sluiten latissimus dorsi lap. Mits de patiënt in goede lichamelijke conditie verkeert, vormt hoge leeftijd voor een dergelijk grote ingreep geen contra-indicatie.

## ABSTRACT

Large defects of the scalp are ideally reconstructed by the use of free revascularised tissue transfer. We describe the case of a 90 year old male with subtotal scalp amputation of a large recurrent squamous cell carcinoma of the skin. Reconstruction was performed with a free latissimus dorsi muscle flap which is a suitable candidate for reconstruction of the scalp due to the relatively large diameter of its vascular pedicle, its large surface and its limited muscle thickness.

Apparently, advanced age of the patient was no contra-indication for this particular operation given the fact that he was in good physical shape.

## KEYWORDS

Schedelhuidresectie, plaveiselcelcarcinoom, reconstructie, musculus latissimus dorsi lap

## Literatuur

1. Armstrong BK, Kricger A. The epidemiology of UV induced skin cancer. *J Photochem Photobiol B: Biology* 2001; 63(1-3): 8-18.
2. Vuyk HD, Lohuis PJFM, eds. *Facial Plastic Reconstructive Surgery*. London: Hodder/Arnold, 2006.
3. Leedy, JE, Janis, Rohrich, RJ. Reconstruction of Acquired Scalp Defects: An Algorithmic Approach. *Plast and Reconstr Surg* 2005; 116(4):54-72.
4. Beasley NJ, Gilbert RW, Gullane PJ, Brown DH, Irish JC, Neligan PC. Scalp and forehead reconstruction using free revascularised tissue transfer. *Arch Plast Surg* 2004; 6:16-20.
5. Wassberg C, Thörn M, Yuen J, Ringborg I, Hakulinen T. Second primary cancers in patients with squamous cell carcinoma of the skin: A population-based study in Sweden. *Int J Cancer* 1999; 80:511-15.
6. Gupta A, Davey V, McPhail H. Evaluation of the Effectiveness of Imiquimod and 5-Fluorouracil for the Treatment of Actinic Keratosis: Critical Review and Meta-analysis of Efficacy Studies. *J Cutan Med Surg*. 2005; 9(5):209-14.
7. Locke J, Karimpour S, Young G, Lockett M. Radiotherapy for epithelial skin cancer. *Int J Radiat Oncol Biol Phys* 2001; 51:748.
8. Haughey BH, Wilson E, Kluwe L, Piccirillo J, Frederickson J, Sessions D, Spector G. Free flap reconstruction of the head and neck: Analysis of 241 cases. *Otolaryng Head Neck Surg* 2001; 125(1):10-17.
9. Lipa JE, Butler CE. Enhancing the outcome of free Latissimus dorsi muscle flap reconstruction of scalp defects. *Head and Neck* 2003; 26(1):46-53.
10. Lutz BS, Wei HC, Chen CH, Lin HC, Wei CY. Reconstruction of scalp defects with free flaps in 20 cases. *Brit J Plast Surg* 1998; 51:186-90.
11. Singh B, Cordeiro PG, Santamaria E, Shaha, A, Pfister DG, Jatin P. Factors associated with complications in microvascular reconstruction of head and neck defects. *Plast Reconstr Surg* 1999; 102(2):403-11.
12. Lee B, Bickel K, Levin S. Microsurgical reconstruction of extensive scalp defects. *J. Reconstr Microsurg* 1999; 15(4): 255-62.
13. Stavrianos SD, McLean NR, Fellows S, Hodgkinson PD, Kostaki A, Kelly CG, Soames JV. Microvascular histopathology in head and neck oncology. *Brit J Plast Surg* 2003; 56:140-144.
14. Patel DA, Kochanski J, Suen AW, Fajardo LF, Hancock SL, Knox SJ. Clinical manifestations of noncoronary atherosclerotic vascular disease after moderate dose irradiation. *Cancer* 2005; 106 (3):718-725.
15. Dorresteyn LDA, Kappelle AC, Scholz NMJ, Munneke M, Scholma JT, Balm AMJ, Bartelink H, Boogerd W. Increased carotid wall thickening after radiotherapy on the neck. *Eur J Cancer* 2005; 41(7):1026-30
16. Bridger AG, O'Brien CJ, Lee KK. Advanced patient age should not preclude the use of free flap reconstruction for head and neck cancer. *Am J Surg* 1994; 168(5):425-8.