

Oppervlakkige parotidectomie via een gemodificeerde faceliftincisie

P.J.F.M. Lohuis, K. Bonte, M.W.M. van den Brekel, A.J.M. Balm, H.B. Vermeersch

Samenvatting

De gemodificeerde faceliftincisie verschaft een adequate expositie van de glandula parotis. Deze incisie kan als een alternatieve benaderingswijze worden aangewend voor een geselecteerde groep patiënten, die zich presenteert met de expliciete vraag om een onzichtbaar postoperatief litteken. Deze benadering werd met succes bij 30 patiënten toegepast.

Summary

The modified facelift incision provides adequate exposure of the parotid gland. This approach can be used as an alternative for a selected group of patients, who present themselves with the explicit request for an invisible postoperative scar. This approach was successfully performed in 30 patients.

Inleiding

De traditionele wijze voor het benaderen van de glandula parotis is vooralsnog via de gemodificeerde incisie volgens Blair ('lazy S' incisie)¹, die met een flauwe S-bocht van de pre-auriculaire incisura tot halverwege de hals verloopt (Fig. 1a). Met de benadering volgens Blair kan een uitstekende chirurgische expositie over de gehele glandula parotis worden verkregen, maar is postoperatief in de hals wel altijd een litteken zichtbaar. De laatste jaren melden zich op onze poliklinieken steeds vaker (jonge) patiënten met een goedaardige parotistumor en tevens een duidelijke cosmetische hulpvraag. Sommige van deze patiënten zijn zelfs geneigd om het besluit tot de operatie te laten afhangen van het te bereiken cosmetische resultaat. Derhalve zagen wij ons gedwongen om in een geselecteerde patiëntengroep tegemoet te komen aan deze hulpvraag en een behandelingsalternatief aan te bieden. In dit artikel bespreken en evalueren we de benadering van de glandula parotis via een 'gemodificeerde' faceliftincisie.

Techniek

De techniek van een parotidectomie via een gemodificeerde faceliftincisie benadering kan worden opgedeeld in 3 delen.

Het ontwikkelen van de huidlap.

Ten opzichte van de Blairse incisie (Fig. 1a) verloopt de gemodificeerde faceliftincisie (Fig. 1b) pre-auriculair iets verder door naar craniaal om in een later stadium meer mobiliteit van de huidlap te bereiken. De incisie wordt hierbij meestal in de natuurlijke pre-auriculaire huidplooi gezet, maar kan in bijzondere gevallen ook achter de tragus worden geplaatst, om het litteken op deze lokalisatie nagenoeg onzichtbaar te maken. Vervolgens wordt de incisie naar distaal om de aanhechting van de lobulus in de retro-auriculaire plooi doorgetrokken. Eventueel kan eerst de plaats van aanhechting van de lobulus in de huid worden gemarkeerd om later het sluiten te vergemakkelijken. Ongeveer ter hoogte van de tragus wordt de retro-auriculaire incisie naar posterieur en vervolgens naar occipitaal afgebogen. Dit kan naar keuze, ofwel horizontaal in de haardragende huid (parallel aan de haarwortels), ofwel onder een iets scherpere hoek net in of onder de haargrens. Hierna wordt de lap ontwikkeld, naar anterior over de fascia cervicalis superficialis en naar posterocaudaal direct subcutaan. Naar antero-caudaal wordt dus lateraal van de platysma geprepareerd, teneinde de zenuweinden van de

P.J.F.M. Lohuis^{1,2}

K. Bonte¹

M.W.M. van den Brekel²

A.J.M. Balm²

H.B. Vermeersch¹

Afdelingen KNO/Hoofdhals-oncologie en -chirurgie

¹ Universitair Ziekenhuis Gent, België

² NKI/AvL-AMC, Amsterdam

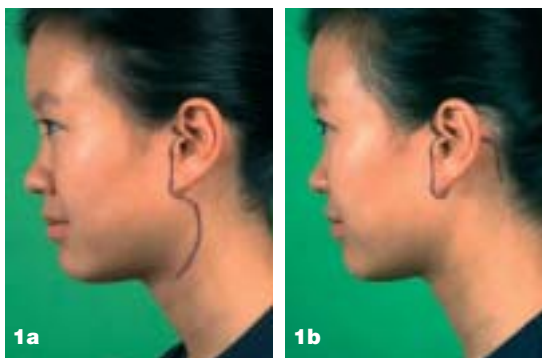
Correspondentie adres:

Dr. P.J.F.M. Lohuis

Afdeling Hoofd- en Halschirurgie, Universitair Ziekenhuis Gent

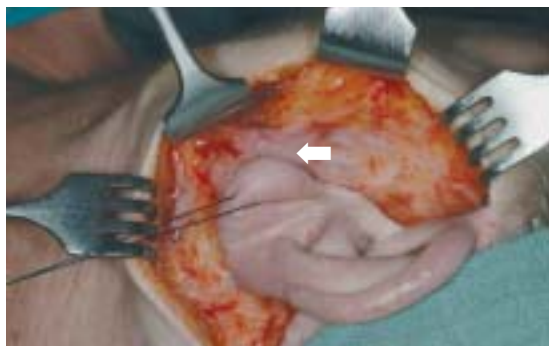De Pintelaan 185, 9000 Gent

e-mail: p.lohuis@nki.nl

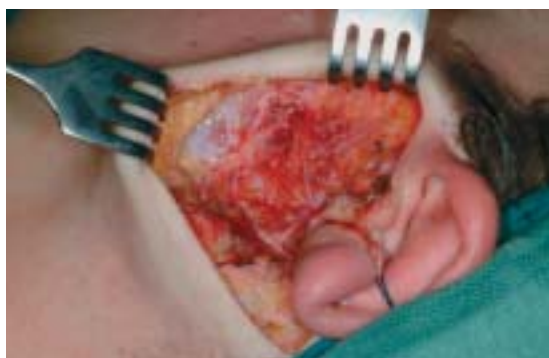

Figuur 1a. Gemodificeerde incisie volgens Blair.

Figuur 1b. Gemodificeerde faceliftincisie. De incisie kan ook meer horizontaal door de haardragende huid worden getrokken.



Figuur 2. Na het ontwikkelen van de U-vormige huidlap kan voldoende expositie over de glandula parotis worden verkregen.



Figuur 3. Patiënte met een middelgroot pleiomorf adenoom. Net als in Fig. 2 is te zien dat met name bij het vrijleggen van de cervicomandibulaire vertakking van de n. facialis onder de huidlap geprepareerd dient te worden.

nervus facialis niet te beschadigen. Uiteindelijk ontstaat op deze manier een U-vormige lap, waarmee in principe voldoende expositie over de glandula parotis kan worden verkregen (Fig. 2). Afhankelijk van de grootte van de tumor kan de expositie worden verruimd door het occipitale deel van de incisie te verlengen.

Het opzoeken van de facialishoofdstam en tumor resectie

Na het ontwikkelen van de U-vormige huidlap wordt de hoofdstam van de n. facialis opgezocht. Hiertoe worden eerst de voorrand van de m. sternocleidomastoideus vrijgeprepareerd, de achterste buik van de m. digastricus vrijgelegd, en de kraakbenige pointer van de uitwendige gehoorgang geïdentificeerd. De ramus auricula van de n. auricularis magnus kan hierbij worden gespaard. Na het identificeren en vrijleggen van de hoofdstam van de n. facialis ter hoogte van zijn uittredeplaats bij het foramen stylo-mastoideum, worden bij voorkeur eerst de cervicomandibulaire vertakkingen opgezocht. Daarna kan het parotispreparaat op geleide van de facialisvertakkingen worden uitgenomen (Fig. 3).

Techniek van het sluiten

Na het uitnemen van het tumorpreparaat en adequate hemostase, kan het wondgebied op indicatie met celdodende vloeistof (aquadest) worden nagespoeld. De wonddrain voor vacuümdrainage wordt via de operatiewond ingebracht en naar posterieur afgeleid, ter voorkoming van een litteken in de hals ter plaatse van de insteekplaats van de drain. Tenslotte wordt de wond gesloten met 3-0 vicryl subcutaan en monocryl intracutaan. Op afzonderlijke punten worden ethylon 6-0 hechtingen gebruikt om de huidranden nog verder te approximeren. Deze laatste dienen na 4 dagen echter al weer te worden verwijderd.

Resultaten

In het afgelopen 4 jaar ondergingen in het Universitair Ziekenhuis Gent en in het NKI/AvL-AMC 30 patiënten een partiële, oppervlakkige parotidectomie via een gemodificeerde faceliftincisie. Het betrof een groep van 21 vrouwen en 9 mannen met een gemiddelde leeftijd van 28,8 jaar (range 2-79 jaar). De uiteindelijke histopathologische diagnose varieerde van pleiomorf adenoma (17), Warthin-tumor (3), chronische sialadenitis bij Sjögren (3), atypische tuberculoïde granulomen (3), monomorf adenoma (1), leiomyoma (1), branchiale cyste (1), tot benigne angiofolliculaire lymfeklier hyperplasie bij de ziekte van Castleman.¹ In 27 van de 30 patiënten was sprake van een ongestoord postoperatief beloop. Bij 1 peroperatief doorrokkende diabetische patiënt was de wondgenezing vertraagd, bij 2 anderen was er sprake van een nabloeding. Alle patiënten konden voor de 4e dag het ziekenhuis verlaten. Ongeveer 12 weken na de operatie werden zowel het functionele als het cosmetische resultaat beoordeeld. Bij alle patiënten was op dat moment de facialisfunctie volledig ongestoord. Zowel in subjectieve (patiënt en/of ouders) als in 'objectieve' zin (chirurg) werd het cosmetische resultaat als uitstekend beoordeeld in alle 30 gevallen, waarbij dit niet van de haardracht afhankelijk behoefde te worden gesteld (Fig. 4).

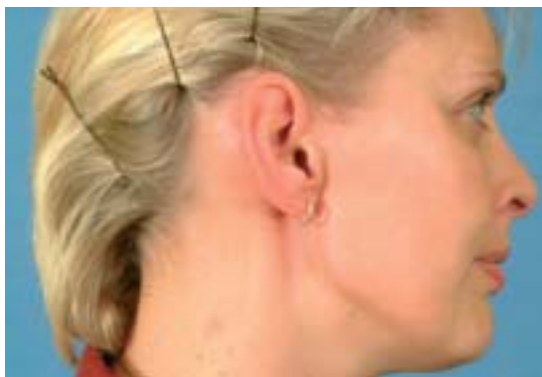Discussie

Het gebruik van een faceliftincisie voor parotidectomie werd voor het eerst beschreven door Appiani in 1967². Sindsdien zijn enkele kleine series gepubliceerd waarin de techniek gunstig werd geëvalueerd³⁻⁶. In een beschrijvende, retrospectieve studie van 32 patiënten in 1994 werd geen significant verschil in complicaties of operatieduur

aangetoond tussen patiënten met een Blairse incisie (n=15) of faceliftincisie (n=17)⁷. Alle auteurs concludeerden dat de faceliftincisie een ruim voldoende expositie van de glandula parotis biedt, zonder een aantoonbaar risico op meer complicaties of verlenging van operatieduur, en met cosmetisch gezien een zeer goed resultaat³⁻⁶. Op basis van onze ervaringen kunnen wij deze conclusies onderschrijven. Toch dienen enkele kanttekeningen te worden gemaakt, met name met betrekking tot de indicatiestelling bij deze techniek. Vooral ten aanzien van de expositie van de glandula parotis kent de incisie door zijn U-vorm (Fig. 2) enige beperkingen. Extra assistentie is vereist om de lap lateraalwaarts te retraheren, omdat op sommige plaatsen onder de lap dient te worden geprepareerd. Vooral bij het vrijleggen van de cervicomandibulaire vertakking dient hiermee rekening te worden gehouden (Fig. 2, 3). Deze beperking kan enigszins worden verminderd door de pre-auriculaire incisie iets verder naar craniaal en de retro-auriculaire incisie verder naar occipitaal door te trekken. Zelfs bij ervaren parotischirurgen is echter sprake van een leercurve.

Gezien bovengenoemde kanttekeningen moet de benadering via gemodificeerde faceliftincisie dan ook slechts voorbehouden worden aan een geselecteerde groep patiënten die zich presenteren met een infectieus proces of een kleine tot middelgrote, cytologisch bewezen goedaardige, mobiele parotistumor, en een expliciete wens het litteken in de hals te vermijden. Kwaadaardige parotistumoren vormen ons inziens een absolute contra-indicatie. Het lijkt verstandig om deze ingreep uit te laten voeren door chirurgen met reeds een ruime ervaring met de parotidectomie via de standaardincisie, welke laatste technisch gemakkelijker is door de betere expositie. Net als bij een rhytidectomie vormen roken en diabetes mellitus een relatieve contra-indicatie⁸. Bij deze patiënten kan namelijk sprake zijn van een vertraagde of verstoorde wondgenezing door verminderde doorbloeding in het distale einde van de lap, waar ook bij een van onze patiënten sprake van was.

Concluderend is het voor de KNO-arts met expertise binnen het aandachtsgebied van de hoofd-halschirurgie aanbevelenswaardig om zich de benadering van de parotis via de gemodificeerde faceliftincisie eigen te maken, teneinde patiënten met een expliciete cosmetische wens een alternatief te kunnen bieden. Een zuivere indicatiestelling wat betreft de aard en de grootte van de tumor blijft een vereiste. Ondanks de hoge sensitiviteit van de pre-operatieve cytologische



Figuur 4. Meer dan een jaar postoperatief is bij deze patiënte het litteken retro-auriculair slechts nog door hypopigmentatie te herkennen.

aspiratie punctietechniek⁹ kunnen onverwachte bevindingen, zoals fixatie van het tumorproces aan de (vertakkingen) van de n. facialis en het vaststellen van een halskliermetastase bij peroperatief (routine) vriescoupe onderzoek van de subdigastrische lymfeklieren, niet uitgesloten worden. In het eerste geval kan dit een retrograde benadering van de n. facialisstakken noodzakelijk maken en in het tweede geval is een halsklierdissectie gewenst. Een uitbreiding van de faceliftincisie naar de hals compromiteert de huidvascularisatie echter niet en maakt een ruimere expositie mogelijk zonder dat dit ernstige cosmetische bezwaren oplevert anders dan die bij de Blairse incisie werden geconstateerd.

Keywords

Parotidectomie, face-lift

Literatuur

1. Blair VP. Surgery and diseases of the mouth and jaws. In: Blair VP editor. Surgery, 3rd edition. St Louis: Mosby, 1918: 492-523.
2. Appiani A. Surgical management of parotid tumors. Revista Argentina de Cirugia 1967; 21: 236.
3. Murthy P, Hussain A, McLay KA. Parotidectomy through a rhytidectomy incision. Clin Otolaryngol 1997; 22: 206-208
4. Jost G, Guenon Ph, Gentil S. Parotidectomy: a plastic approach. Aest. Plast. Surg. 1999; 23: 1-4.
5. Cohen S. Personal experience with an alternate incision for parotidectomy. J Otolaryngol 1988; 17: 382-384.
6. Hagan WE, Anderson JR. Rhytidectomy techniques utilized for benign parotid surgery. Laryngoscope, 1980; 98: 711-715.
7. Terris DJ, Tuffo KM, Fee WE. Modified facelift incision for parotidectomy. J Laryng Otol 1994; 108: 574-578.
8. Chang LD, Buncke G, Slezak S, Buncke HJ. Cigarette smoking, plastic surgery, and microsurgery. J Reconstr Microsurg 1996; 12(7): 467-474.
9. Postema RJ, van Velthuysen MLF, Balm AJM, van den Brekel MWM, Peterse JL. De waarde van cytologisch onderzoek bij speekselklierafwijkingen. NTVKNO 2001; 7(4): 187.