

# Pseudo-aneurysma van de anastomose na een vrij gerevasculariseerd osteocutaan fibulatransplantaat

A. Kreeft, J.A. Vos, I.B. Tan, C.A.H. Lange, L.E. Smeele, P.J.F.M. Lohuis

Eerder gepubliceerd in het *British Journal of Maxillofacial Surgery*, in verkorte versie: 'Stent repair of an anastomotic pseudoaneurysm of the carotid artery after free fibula transplantation'. A. Kreeft, P. Lohuis, L.E. Smeele, *British Journal of Maxillofacial Surgery*, online publication September 2008, DOI: 10.1016/j.bjoms.2008.07.205.

## Samenvatting

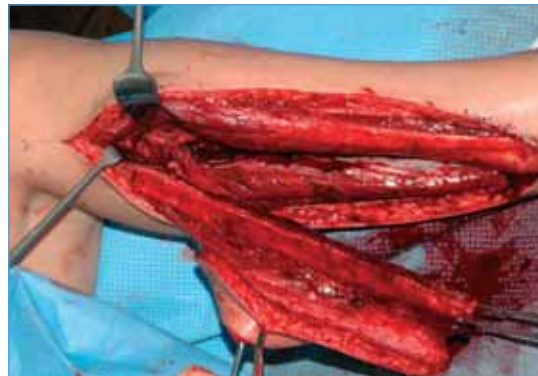Deze casus beschrijft een zeer zeldzame complicatie van een vrij gerevasculariseerd fibulatransplantaat: een pseudoaneurysma van de anastomose aan de arteria carotis externa. Behandeling van keuze is plaatsen van een endovasculaire gecoverde stent, ook al zou dit de arteriële bloedtoevoer naar het transplantaat kunnen verhinderen. In dit geval bleek de behandeling succesvol en het transplantaat bleef vitaal.

## Trefwoorden

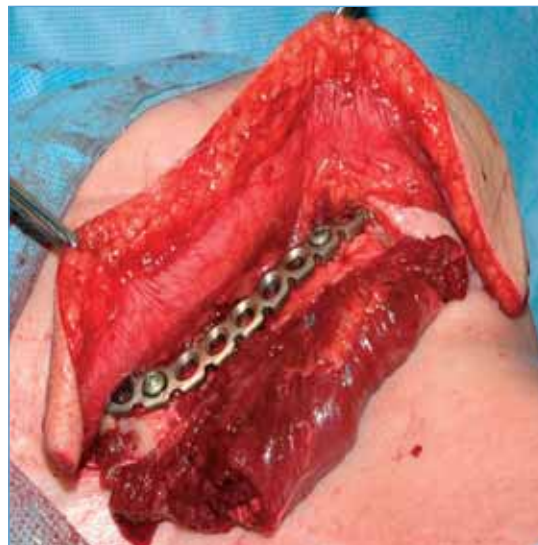
Vrij gerevasculariseerd fibulatransplantaat, arteria carotis, pseudoaneurysma, anastomose

## Inleiding

Reconstructie van de mandibula met een vrij gerevasculariseerd fibulatransplantaat is een welbekende en geaccepteerde methode om osteoradionecrose van de mandibula te behandelen.<sup>1,2</sup> Het betreft een ingreep met een hoog complicatierisico, waaronder necrose van het transplantaat ten gevolge van veneuze of arteriële trombose, infectie en fistelvorming<sup>1</sup>, ontstaan van fracturen in het fibulabot en complicaties van de donorsite.<sup>2</sup> Wij presenteren een zeldzame complicatie van een fibulatransplantatie, namelijk een pseudoaneurysma van de arteria carotis, dat zich presenteerde elf dagen na *end-to-side*-anastomose van de arteria peronea met de arteria carotis externa.



Figuur 1. Fibulalap gewonnen uit het rechterbeen.



Figuur 1a. Reconstructie van de mandibula met een osteocutaan fibulatransplantaat.

## Casus

Een 55-jarige Kaukasische vrouw onderging mandibulectomie en reconstructie met een vrij gerevasculariseerd fibulatransplantaat in verband met osteoradionecrose van de rechter hemimandibula. Haar voorgeschiedenis vermeldt zes jaar eerder radiotherapie en ipsilaterale halsklierdissectie voor een T2N2 tonsilcarcinoom rechts. Sinds een kiesextractie twee jaar geleden leed zij aan osteoradionecrose

A. Kreeft, Antoni van Leeuwenhoek Ziekenhuis/Nederlands Kanker Instituut, afdeling Hoofd-hals-oncologie en -chirurgie, Amsterdam

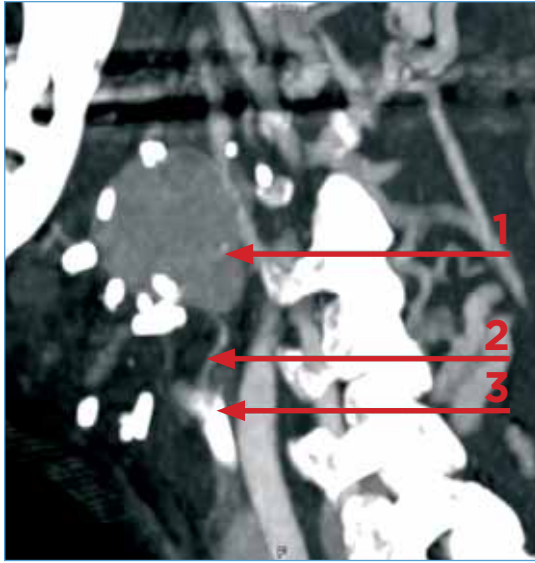
Dr. J.A. Vos, Antonius Ziekenhuis, afdeling Radiologie, Nieuwegein

Prof. dr. I.B. Tan, Antoni van Leeuwenhoek Ziekenhuis/Nederlands Kanker Instituut, afdeling Hoofd-hals-oncologie en -chirurgie, Amsterdam

C.A.H. de Lange, Antoni van Leeuwenhoek Ziekenhuis/Nederlands Kanker Instituut, afdeling Radiologie, Amsterdam

Dr. L.E. Smeele, Antoni van Leeuwenhoek Ziekenhuis/Nederlands Kanker Instituut, afdeling Hoofd-hals-oncologie en -chirurgie, Amsterdam

**Correspondentieadres:**  
Dr. P.J.F.M. Lohuis, Antoni van Leeuwenhoek Ziekenhuis/Nederlands Kanker Instituut, afdeling Hoofd-halsoncologie en -chirurgie, Amsterdam  
e-mail: p.lohuis@nki.nl



**Figuur 2.** CT-scan met pseudoaneurysma van de arteria carotis externa. 1. Pseudo-aneurysma; 2. arteriële bloedtoevoer naar transplantaat, 3. arteria carotis communis.

van de rechter hemimandibula, waarvoor hyperbare zuurstoftherapie en sequesterectomieën niet succesvol waren.

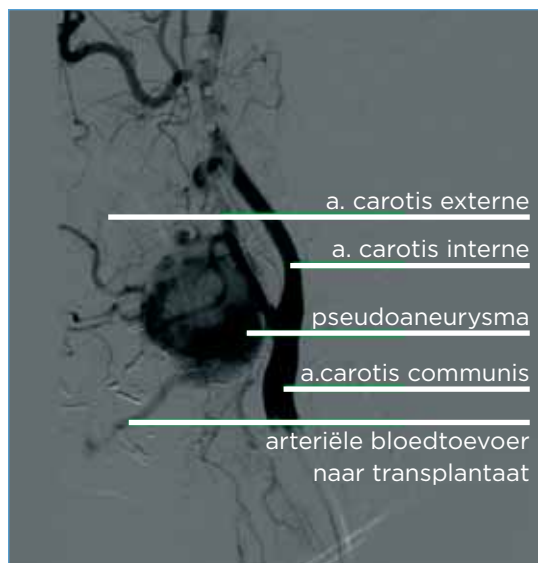
De procedure bestond uit twee stadia; in eerste instantie onderging ze mandibulectomie met reconstructie met een AO-plaat; in tweede instantie volgde reconstructie van het ontstane defect met een vrij gerevasculariseerd osteocutaan fibulatransplantaat (*figuur 1a*). Gezien de halsklierdissectie rechts in de voorgeschiedenis werd, na selectieve halsklierdissectie links level I tot en met III, een *end-to-side*-vaatanastomose van de arteria peronea op de arteria

carotis externa links gemaakt, net distaal van de bifurcatie. De vierde dag postoperatief ontwikkelde patiënte koorts, veroorzaakt door een infectie met *Pseudomonas aeruginosa*, aangetoond in bloed- en sputumkweek, waarvoor antibiotische behandeling volgde op geleide van het resistentiepatroon met ceftazidim en ciprofloxacine gedurende 10 dagen. De elfde dag postoperatief ontstond een progressieve pulserende zwelling in de hals links. Echografie en CT-scan (*figuur 2*) toonden een pseudoaneurysma van de linker arteria carotis externa ter plaatse van de arteriële anastomose. Vervolgens werd na angiografie (*figuur 3*) endovasculair een gecoverde stent geplaatst. Direct na het stenten was er nog enige lekkage in het aneurysma (*figuur 4*). De volgende dag was het aneurysma geheel getromboseerd bij echografie. Helaas bleek ook dat distaal van de stent de arteria carotis externa was geobstrueerd. Klinisch bleef het tranplantaat vitaal. Tien dagen na de procedure werd vascularisatie van het bot aangetoond met botsintigrafie (*figuur 5*). Na één jaar follow-up zonder complicaties toonden MRI en een orthopantogram permanente vitaliteit van het fibulabot.

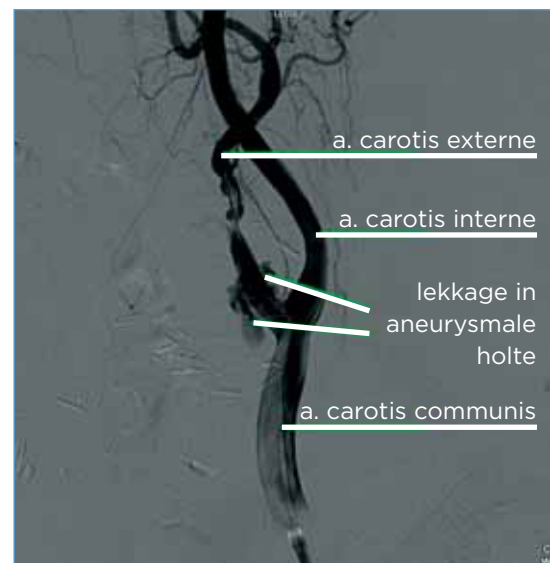
## Discussie

### Literatuur

In de literatuur is zeer beperkt iets te vinden over een pseudoaneurysma als complicatie van reconstructie met een vrij gerevasculariseerd transplantaat



**Figuur 3.** Angiografie van het pseudoaneurysma van de anastomose op de linker arteria carotis externa.



**Figuur 4.** Angiografie direct na stentplaatsing.

na resectie in het hoofd-halsgebied. Wij hebben slechts twee eerdere *case reports* gevonden. Eén artikel beschrijft een pseudoaneurysma van de *end-to-end*-anastomose van de getransplanteerde arteria mesenterica op de arteria facialis, twee weken na een totale faryngolaryngectomie met jejunumreconstructie.<sup>3</sup> Het andere artikel beschrijft een patiënt die 31 dagen na maxillectomie met reconstructie met een vrije rectus abdominis-lap een pseudoaneurysma ontwikkelde ter plaatse van de arteria carotis externa-stomp.<sup>4</sup>

### Definities

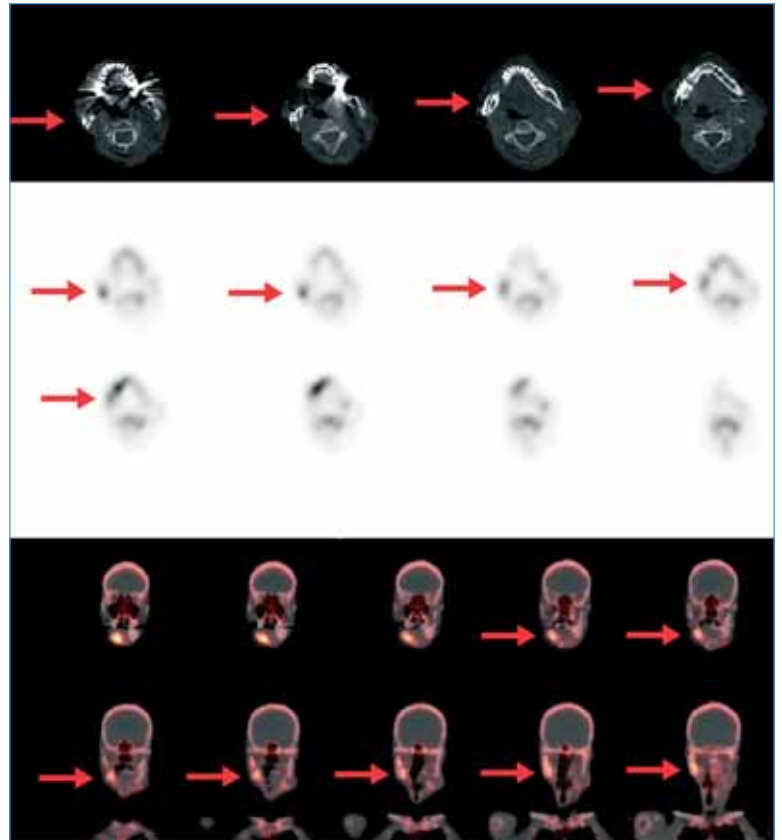
Een pseudoaneurysma, ook wel een vals aneurysma genoemd, moet worden onderscheiden van een waar aneurysma aangezien ze verschillen in etiologie, histologische structuur, risico en daarom ook behandeling. Een waar aneurysma is een focale dilatatie van minimaal 1,5 maal de diameter van de aangrenzende normale arterie, waarbij de dilatatie bestaat uit de drie lagen van de vaatwand (intima, media en adventitia). Een waar aneurysma wordt meestal veroorzaakt door degeneratie van de arteriewand ten gevolge van atherosclerose.<sup>5</sup> Pseudoaneurysma's worden begrensd door een dun fibreus kapsel of enkel de dunne intima in plaats van de drie lagen van de arteriewand.<sup>6</sup>

### Pathofysiologie van een pseudoaneurysma ter plaatse van de anastomose

De etiologie van een pseudoaneurysma van de anastomose is dat gedeeltelijke of gehele ontwrichting van de anastomose plaatsvindt en er daarom sprake is van lekkage.<sup>3,4</sup> De wanden van een pseudoaneurysma bestaan uit fibreus weefsel of uitsluitend de dunne intima en de lekkage van het arteriële defect wordt alleen samengehouden door het omringende weefsel en/of aangrenzend hematoom.<sup>4</sup>

We veronderstellen dat bij onze patiënte tijdens de operatie de media van de arteria carotis externa lokaal is verzwakt terwijl de anastomose werd gemaakt. Mogelijk is daarna de intima, die in enkele dagen geneest, door dit defect heen naar buiten uitgepuild hetgeen het pseudoaneurysma vormde.

De *Pseudomonas*-infectie op de vierde postoperatieve dag zou ook een bijdragende factor kunnen zijn geweest, aangezien in de literatuur infectie wordt genoemd als predisponerende factor.<sup>3,5,7</sup> Het is ook bekend dat radiotherapie de vaten beschadigd.<sup>3,4,8</sup> Bij onze patiënte is dat echter minder waarschijnlijk



**Figuur 5.** Botsintigrafie en CT-scan twaalf dagen na stentplaatsing; het fibulabot is vitaal.

omdat ze radiotherapie op de hals rechts heeft gehad met daarbij minimale bestraling op de structuren links in de hals.

Andere mogelijk etiologische factoren van een pseudoaneurysma zijn slechte voedingstoestand, maligniteit,<sup>3</sup> degeneratieve afwijkingen van de arterie,<sup>9</sup> atherosclerose,<sup>5</sup> iatrogene schade<sup>6</sup> en lokaal trauma.<sup>6,9</sup>

### Therapie

Plaatsen van een endovasculaire stent is de aangegeven behandeling van een aneurysma van de arteria carotis.<sup>10-12</sup> In geval van een pseudoaneurysma van de anastomose brengt deze behandeling het risico met zich mee van falen van het transplantaat, omdat de kans groot is dat de vasculaire toevoer naar de lap is verminderd of verhinderd. Alternatief is revisiechirurgie met re-anastomosering van de vaten. In onze casus bracht dit echter een te groot operatierisico met zich mee. Gelukkig heeft de vrije fibulalap van onze patiënte het overleefd, mogelijk dankzij collaterale vascularisatie, of toch door enige lekkage langs de stent richting de aanvoerende getransplanteerde arterie. Overigens is beschreven

dat een periode van 10-14 dagen voldoende is voor het ontstaan van perifere revascularisatie voor overleving van een vrij gerevasculariseerd transplantaat,<sup>4</sup> al zou te verwachten zijn dat er in bestraald weefsel weinig kans is op voldoende perifere revascularisatie, zo kort na de operatie.

## Conclusie

Deze casus beschrijft een zeer zeldzame complicatie van een vrij gerevasculariseerd fibulatransplantaat: een pseudoaneurysma van de anastomose met de arteria carotis externa. Behandeling met het plaatsen van een endovasculaire stent bleek succesvol.

## Abstract

This case represents a very rare complication of a free revascularized fibula transplant: an anastomotic pseudoaneurysm of the external carotid artery. The treatment of choice is endovascular placement of a covered stent, although this may occlude the arterial supply to the graft. In our case treatment was successful and the graft remained vital.

## Keywords

Free fibula transplant, carotid artery, pseudoaneurysm, anastomosis

## Literatuur

- Gal TJ, Yueh B, Futran ND. Influence of prior hyperbaric oxygen therapy in complications following microvascular reconstruction for advanced osteoradionecrosis. *Arch Otolaryngol Head Neck Surg.* 2003;129:72-6.
- Hölzle F, Kesting MR, Hölzle G, Watola A, et al. Clinical outcome and patient satisfaction after mandibular reconstruction with free fibula flaps. *Int J Oral Maxillofac Surg.* 2007;36:802-6.
- Alaani A, Hogg R, Minhas SS, Jennings C, et al. Pseudoaneurysm after total pharyngolaryngectomy with jejeunal graft insertion: two different presentations. *Eur Arch Otorhinolaryngol.* 2005;262:255-8.
- Yuen JC, Gray DJ. Endovascular treatment of a pseudoaneurysm of a recipient external carotid artery following radiation and free tissue transfer. *Ann Plast Surg.* 2000;44:656-9.
- Mansour MA, Gorsuch JM. Diagnosis and management of pseudoaneurysms. *Perspect Vasc Surg Endovasc Ther.* 2007;19:58-64.
- Corriere MA, Guzman RJ. True and false aneurysms of the femoral artery. *Semin Vasc Surg.* 2005;18:216-23.
- Minion DJ, Lynch TG, Baxter BT, Lieberman R. Pseudoaneurysm of the external carotid artery following radical neck dissection and irradiation: a case report and review of the literature. *Cardiovasc Surg.* 1994;2:607-11.
- Skourtis G, Bountouris I, Papacharalambous G, Mahera E, et al. Anastomotic pseudoaneurysms: our experience with 49 cases. *Ann Vasc Surg.* 2006;20:582-9.
- Omrane BS, Kaouel K, Ziadi J, Elleuch E, et al. Anastomotic false aneurysms after under-diaphragmatic bypasses: about 25 cases (English abstract). *Ann Cardiol Angeiol (Paris).* 2006;55:294-9.
- Mousa A, Bernheim J, Lyon R, Dayal R, et al. Postcarotid endarterectomy pseudoaneurysm treated with combined stent graft and coil embolization-a case report. *Vasc Endovascular Surg.* 2005;39:191-4.
- Simionato F, Righi C, Melissano G, Rolli A, et al. Stent-Graft treatment of a common carotid artery pseudoaneurysm. *J Endovasc Ther.* 2000;7:136-40.
- Saatci I, Cekirge HS, Ozturk MH, Arat A, et al. Treatment of internal carotid artery aneurysms with a covered stent: experience in 24 patients with mid-term follow-up results. *Am J Neuroradiol.* 2004;25:1742-9.