

Hemangioom of vaatmalformatie van het os nasale?

H.G. Bremer, M.R. Canninga van Dijk, S.D. Strackee, P.J.F.M. Lohuis

SAMENVATTING

Over de diagnostiek van vaatanomalieën bestaat in de literatuur nog veel onduidelijkheid. We presenteren de zeldzame casus van een 42-jarige vrouw met een 'caverneus hemangioom' van het os nasale en bespreken aan de hand van deze casus kort de huidige inzichten over de classificatie van vaatafwijkingen in weke delen en bot. Daarnaast wordt voor een hemangioom van het os nasale de methode van resectie en reconstructie besproken.

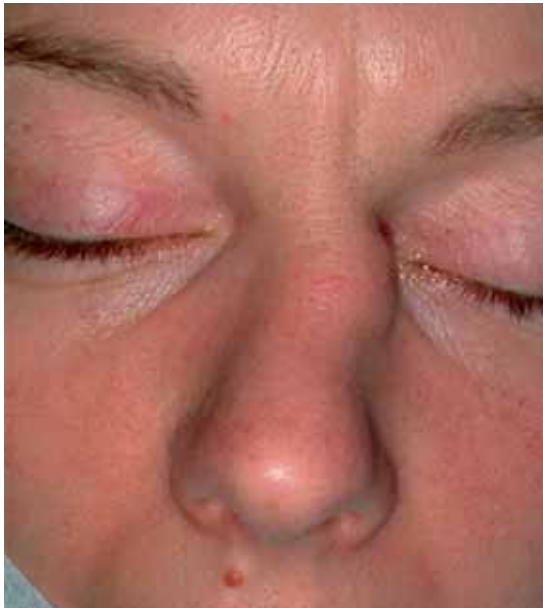INLEIDING

De definitie van een hemangioom volgens de 'WHO classification of tumours' is een benigne, vaatvormend neoplasma van endotheliale origine¹. Als gevolg van deze huidige, vrij algemene definitie is het te begrijpen dat de term 'hemangioom' frequent wordt gebruikt als een gemeenschappelijke noemer voor een veelvoud aan klinische en pathologische vasculaire entiteiten. Capillair hemangioom, caverneus hemangioom, veneus hemangioom, angioom, histocytoïd hemangioom of angiomatosis worden te pas en te onpas als synoniemen gebruikt, wat de communicatie in de wetenschappelijke literatuur aangaande de diagnostiek en therapie van deze afwijkingen bemoeilijkt.

Ook in ons ziekenhuis ontstond onlangs discussie in het diagnostische proces bij een patiënt met een vermeende vaat tumor van het os nasale, waarbij verwarring ontstond doordat de klinische classificaties van vaatafwijkingen in weke delen en vaatafwijkingen in bot door elkaar werden gebruikt. Dit artikel heeft daarom als doel om, naast het bespreken van de diagnostiek en behandeling van de zeldzame casus van een hemangioom van het os nasale, ook meer algemeen inzicht te geven aangaande de nomenclatuur en classificatie van de benigne vasculaire laesies in het hoofd-halsgebied.

CASUS

Een 42-jarige vrouw presenteerde zich op onze polikliniek met een sinds drie jaar progressieve, hard aanvoelende zwelling van het linker os nasale



Figuur 1. Preoperatief beeld van het caverneuze hemangioom uitgaande van het linker os nasale.

(Figuur 1). Bij patiënt was geen sprake van gewichtsverlies of epistaxis. De laesie bleek gedurende het laatste jaar wel meer drukpijnlijk geworden. Naast esthetische klachten ondervond zij in toenemende mate ook neuspassageklachten aan de linker zijde. Verder was patiënte goed gezond. De voorgeschiedenis vermeldde een neustrauma van het neusdorsum in 1996.

Bij lichamenlijk onderzoek zagen we een niet zieke vrouw met een niet mobiele, vast aanvoelende zwelling, uitgaande van het linker os nasale met een grootte van ongeveer 2 bij 2.5 cm. De overliggende huid was intact. Bij neusendoscopie presenteerde zich een gladde, blauwige zwelling onder het neusdak uitpuilend in het cavum nasi, waarbij het mucoperiosteum duidelijk uitgerekt bleek te zijn (Figuur 2). Er waren geen pathologische lymfeklieren palpabel. Overig KNO-onderzoek liet geen bijzonderheden zien.

Een elders verrichte CT-scan zonder contrast toonde een welomschreven tumoreuze zwelling uitgaande van het linker os nasale. Radiologisch werd hierbij differentiaal diagnostisch gedacht aan een ossificerend fibroom, fibreuze dysplasie

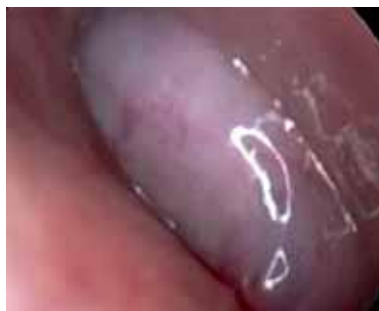H.G. Bremer, AIOS
KNO-Heelkunde, UMCU

M.R. Canninga van Dijk,
Patholoog, UMCU

S.D. Strackee,
Plastisch Chirurg, AMC

P.J.F.M. Lohuis,
Hoofd-Halschirurg,
NKI/AvL-AMC

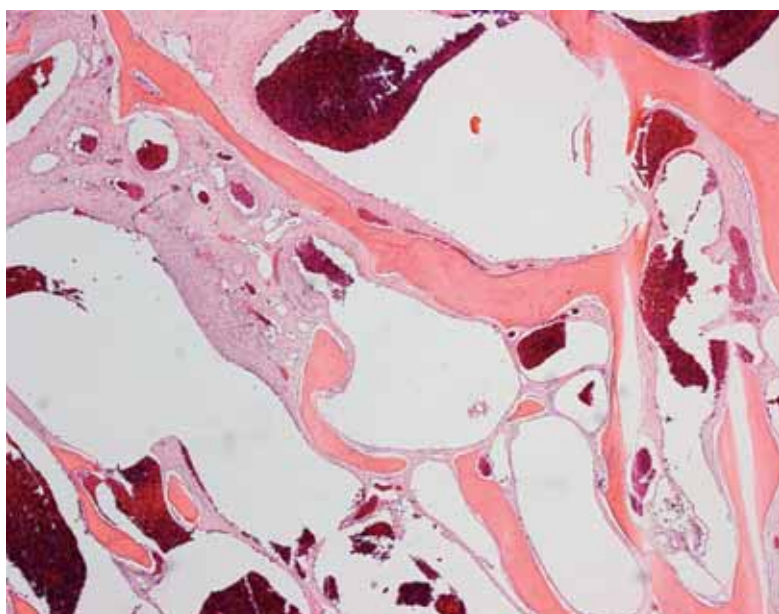
Correspondentie-adres:
H.G. Bremer, AIOS
KNO-Heelkunde, UMCU
Heidelberglaan 100
3584 CX, Utrecht
email: h.g.bremer@umcutrecht.nl



Figuur 2. Endoscopisch beeld van de tumor. Er is sprake van een gladde, blauw-glazige zwelling van het neusdak, uitpuilend in het cavum nasi met overstrekking van het mucoperiosteum.



Figuur 3. MRI-onderzoek toont een solide massa met een hoge signaalintensiteit op de T2-gewogen opname. Er is sprake van homogene aankleuring na toediening van intraveneus contrast.



Figuur 4. Histologische coupe toont beenbalkjes met een lamellaire bouw. Intratrabeculair is sprake van fibreus stroma met daarin dunwandig gedilateerde vaten.

dan wel chondroma. MRI-onderzoek toonde een gelobde, solide massa met een vrij hoge signaalintensiteit op de T2-gewogen opname met homogene aankleuring na toediening van intraveneus contrast (Figuur 3). Een maligniteit kon op grond van het radiologische beeld niet worden uitgesloten.

Ter nadere diagnostiek werd een biopsie afgenomen via een uitwendige benadering. In het weefselfragment werden tussen de lamellaire beenbalkjes van het os nasale dunwandige gedilateerde vaten gezien gelegen in fibreus stroma (Figuur 4). De patholoog stelde hierop de diagnose cavernus hemangioom.

Na overleg met patiënte werd besloten tot extirpatie van de laesie onder algehele anesthesie met reconstructie in dezelfde sessie. Via een laterale,

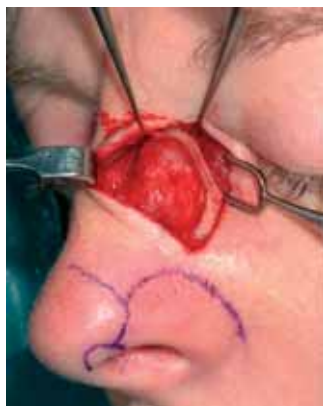
gemodificeerde rhinotomie-incisie werd de tumor à vue gebracht (Figuur 5a). Met de boor werd vervolgens eerst rondom de laesie een richel gefreesd om op deze manier door middel van de beitel de laesie los te kunnen wrikken van de mucoperiosteale onderlaag (Figuur 5b). Het mucoperiosteum bleek dun en kon behoudens een minimaal defect toch bijna geheel intact van de tumor worden geprepareerd (Figuur 5c). Het ontstane defect kon gemakkelijk worden opgevuld met een plaatje homologe kraakbeen, wat op het mucoperiosteum rustte (Figuur 5d). De operatie verliep verder zonder complicaties en het postoperatieve herstel was voorspoedig, zodat patiënte na drie dagen in goede toestand het ziekenhuis kon verlaten. Histologisch onderzoek van het excisiepreparaat was conform het eerdere biopsie een cavernus hemangioom. De coupes werden mede beoordeeld door de Commissie Beentumoren in Leiden. Na twee maanden zagen we op de polikliniek patiënte opnieuw ter controle met reeds een fraai esthetisch en functioneel resultaat (Figuur 6).

DISCUSSIE

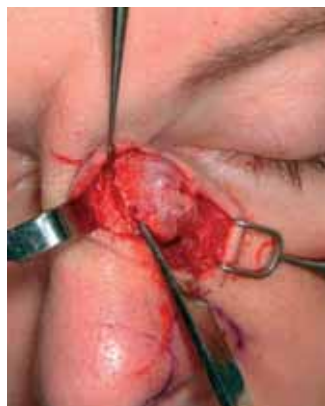In de periode voor 1980 was de gangbare terminologie voor vasculaire anomalieën verwarrend en niet eenduidig omdat de naamgeving van deze laesies vooral werd gecorreleerd aan het histologische aspect van de betreffende vaat tumor en nauwelijks aan het biologische gedrag of het natuurlijke beloop. Hierin kwam enige verbetering toen Mulliken en Glowacki in 1982 een simpele classificatie introduceerden waarin alle benigne vaatafwijkingen in principe werden onderverdeeld in twee aparte groepen: *vaatmalformaties en hemangiomen*². In de periode daarna resulteerden modificaties van deze oorspronkelijke classificatie uiteindelijk in een classificatie die klinisch bruikbaar was en de verwarrende ‘oude nomenclatuur’ omzeilde (Tabel 1)³.

Uit de tabel moge blijken dat vaatmalformaties gegroepeerd worden op basis van het dominant aanwezige vaattypen (capillair, arterieel, veneus, lymfatisch, gecombineerd) en ‘flow-karakteristieken’ (low-flow en high-flow). Vasculaire malformaties zijn in principe al aanwezig bij de geboorte om vervolgens proportioneel met het kind mee te groeien⁴.

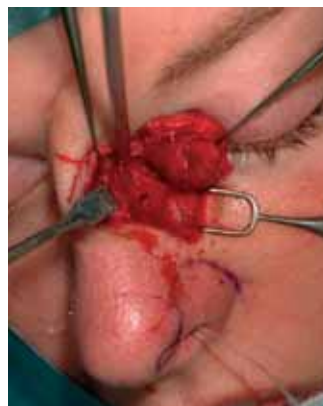
Hemangiomen worden gecategoriseerd naar dieptelocalisatie (oppervlakkig, diep, gecombineerd) en ontstaan merendeels kort na de geboorte door een kortdurende snelle proliferatie van endotheliale cellen, later gevolgd door spontane



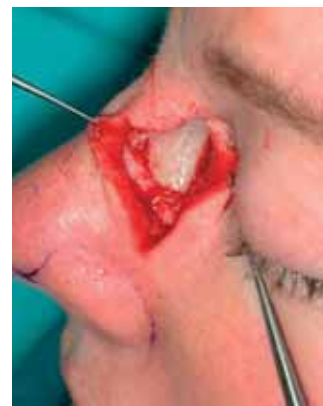Figuur 5a.
Peroperatief beeld van een caverneus hemangioom van het linker os nasale. Expositie via een laterale, gemodificeerde rhinotomie-incisie.



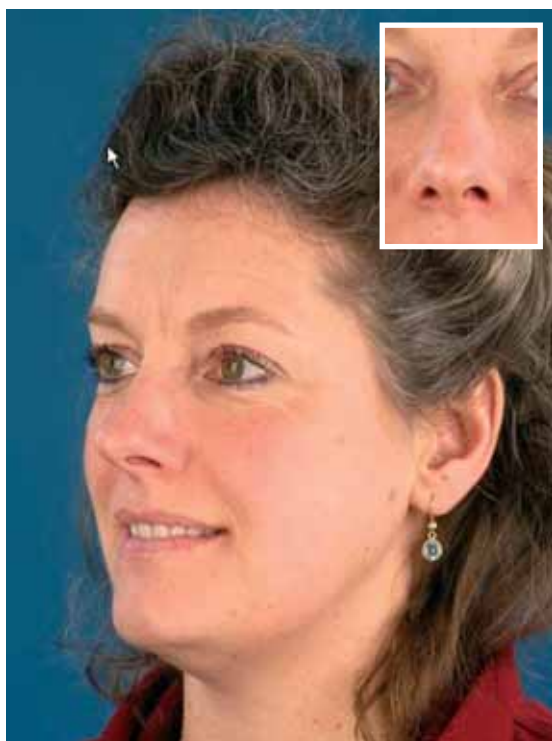Figuur 5b.
Met de beitel wordt de laesie voorzichtig losgewrikt van de mucoperiosteale onderlaag.



Figuur 5c.
Het mucoperiosteum is dun en kan behoudens een minimaal defect toch bijna geheel intact van de tumor worden geprepareerd, wat de reconstructie vergemakkelijkt.



Figuur 5d.
Het ontstane defect wordt opgevuld met een plaatje homogoloog kraakbeen.



Figuur 6. 6 Maanden later; reeds een fraai esthetisch resultaat.

involutie⁵. Recentelijk werd een verdere indeling gemaakt naar congenitale (aanwezig bij de geboorte) en infantiele (ontstaan kort na de geboorte) hemangiomen. Congenitale hemangiomen zijn daarbij onderverdeeld in congenitaal met snelle involutie, congenitaal zonder involutie, en congenitaal zonder proliferatie³. De meeste chirurgen hanteren momenteel deze klinische en biologische classificatie, welke geaccepteerd is door de International Society for the Study of Vascular

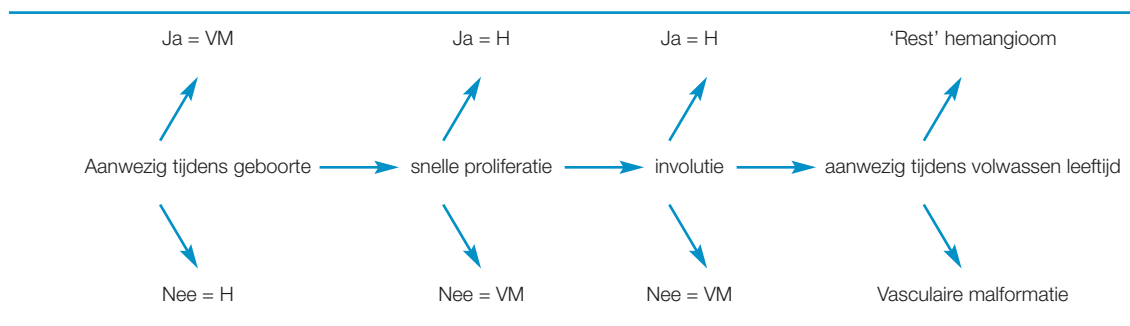
Tabel 1. Huidige classificatie van hemangiomen en vasculaire malformaties; tussen haken zijn de oude terminologieën weergegeven³.

Hemangiomen	
Oppervlakkig	(capillair hemangioom)
Diep	(caverneus hemangioom)
Gemengd	(capillair caverneus hemangioom)
Vasculaire malformaties	
- Enkele laesies	
Low flow laesies	
Capillaire malformaties	(capillair hemangioom, wijnvlek)
Veneuze malformaties	(caverneus hemangioom)
Lymfatische malformaties	(lymfangioom)
High flow laesies	
Arteriële malformaties	
- Gemengde laesies	
Arterioveneuze malformaties	
Lymfoveneuze malformaties	
Andere combinaties	

Anomalies en wereldwijd wordt aangehaald wanneer men vasculaire laesies in weke delen bediscussieert⁵.

Toch blijven er toch ook nog tekortkomingen in deze huidige, voornamelijk klinische indeling. Zo maken pathologen bijvoorbeeld nog steeds liever gebruik maken van een indeling, waarbij op een beschrijvende manier wordt gekeken naar zichtbare cellulaire en histologische karakteristieken zoals endotheelbekleding (eenlagig,

Tabel 2. Diagnostische benadering van een congenitale vasculaire laesie*.



H: Hemangioom; VM: Vasculaire malformatie* Gemodificeerd uit ref 4, Waner and Suen, 1999

meerlagig), pericytaire differentiatie, architectuur (lobulair met per lob een aanvoerend vat, niet-lobulair), vaatvorm (capillair, caverneus, irregulair, spleetvormig) en celvorm (plat, hobnail, epitheloid, zegelring, spoelcel). De hieruit voortvloeiende histologische indeling maakt onderscheid in reactieve afwijkingen, benigne tumorachtige afwijkingen, intermediair maligne en maligne afwijkingen⁶.

In het geval van onze patiënt botsen de klinische en de pathologische indeling enigszins. Vaatafwijkingen in bot en dus ook in het os nasale worden in de literatuur bestempeld als een caverneus hemangioom, meestal op basis van de bevindingen van de patholoog. Volgens de klinische indeling van Mulliken en Glowacki² is deze benaming echter incorrect. Volgens hen zouden bothemangiomen eenvoudigweg niet bestaan, en dient de term hemangioom überhaupt gereserveerd te worden voor een vaatafwijking die in het eerste levensjaar ontstaat en waarbij sprake is van proliferatie met uiteindelijk spontane involutie.

De mogelijkheid bestaat natuurlijk dat er een lacune bestaat in de indeling volgens Mulliken in de zin dat hemangiomen (i.e. benigne solitaire tumoren bestaande uit nieuw gevormde vaten) wel degelijk ook bij volwassenen kunnen ontstaan en daarbij niet altijd in regressie hoeven te gaan. Net zoals we dat gewend zijn bij zoveel andere tumoren zou het hier een variant kunnen betreffen van het hemangioom zoals dit wordt gezien op de kinderleeftijd passend bij een net iets ander genenprofiel en eventueel gekoppeld aan een ook weer net iets andere stimulus (bijv. een trauma). De aanwezigheid van een hemangioom zou bij onze patiënt ook beter de snelle proliferatie van deze tumor verklaren (met het neustrauma mogelijk als het initiërende moment), wat in deze mate bij een vaatmalformatie toch wat onwaarschijn-

lijker mag worden geacht. Kortom, wij waarderen de indeling volgens Mulliken voor de klinische beschrijving van het merendeel van de vasculaire anomalieën, maar denken dat deze in een aantal gevallen toch te kort schiet en dan mogelijk vooral voor vaatanomalieën in bot. Wij achten de pathologische indeling in dit specifieke geval handzamer en denken dat we de afwijking van het os nasale bij onze patiënt die zich op oudere leeftijd uit het niets ontwikkelde, en gedurende jaren niet in regressie ging, dienen te classificeren als een hemangioom en niet als een vaatmalformatie.

Epidemiologie, diagnostiek en behandeling van een hemangioom van het os nasale

Klinisch significante of symptomatische vaat-tumoren in bot zijn zeer zeldzaam en nemen minder dan 1% van de primaire bottumoren voor hun rekening^{7,8,9}. Hoewel ze op elke leeftijd kunnen voorkomen worden de meeste vaat-tumoren in bot pas op (laat-)middelbare leeftijd gediagnosticeerd, vaak bij toeval tijdens beeldvorming of obductie. De wervelkolom is hierbij het meest aangedaan, gevolgd door het craniofaciale skelet. In de literatuur zijn tot op heden, inclusief onze casus, naar ons weten slechts 32 hemangiomen van het os nasale beschreven^{8,9,10}.

Radiologisch presenteren hemangiomen in bot zich als welomschreven heldere laesies op conventionele röntgenbeelden. Soms tonen expansief groeiende tumoren daarbij een 'sunburst' patroon, veroorzaakt door een combinatie van lysis en reactieve botformatie. De laesies laten vooral op MRI-afbeeldingen een typische lage signaalintensiteit op T1-gewogen en een hoge signaalintensiteit op T2-gewogen MRI-beelden zien, met een homogene aankleuring na toediening van intraveneus contrast^{11,12}.

Kenmerkend voor vaatmalformaties in bot met een arteriële of arterioveneuze compositie zijn de zogeheten 'flow voids' op MRI. In dergelijke gevallen kan bij erg grote laesies embolisatie een rol spelen in de behandeling, hoewel het wondgebied rondom het os nasale bij een externe benadering natuurlijk een prima expositie geeft.

Haemangiomen van het os nasale zijn weliswaar benigne laesies zonder maligne potentie maar kunnen toch ernstige deformiteit veroorzaken. Conservatieve chirurgische excisie is de behandeling van keuze¹³. Kraakbeen (homoloog of auto-log) kan gebruikt worden om het ontstane defect te reconstrueren. Zelfs in de gevallen waar geen kraakbeen werd gebruikt, werd vaak toch nog een goede cosmesis bereikt, wat waarschijnlijk is toe te schrijven aan actieve botregeneratie, mogelijk versterkt door het intact laten van het periost.^{10,13} Ook bij onze patiënt werd een krappe excisie nagestreefd om het mucoperiosteum te behouden (Figuur 5c). Enerzijds verhoogde dit naar ons inzien de kans op actieve botregeneratie en anderzijds diende het botvlies aan de onderzijde als stabilisator voor het homologe kraakbeenplaatje.

CONCLUSIE

Samenvattend zijn vaatanomalieën onder te verdelen in vasculaire tumoren en vasculaire malformaties. Vasculaire tumoren zijn geassocieerd met vasculaire proliferatie en worden hemangiomen genoemd. Ze kunnen congenitaal zijn of infantiel. Vasculaire malformaties zijn geassocieerd met morfologisch afwijkende vaten en worden geclassificeerd naar het dominant aanwezige vaatype (capillair, veneus, lymfatisch en arterioveneus). Hoewel de indeling volgens Mulliken² zeer handzaam is bij de classificatie van vaatanomalieën in weke delen, vertoont deze indeling mogelijk lacunes met betrekking tot vaatanomalieën in bot. De kans dat de afwijking bij onze patiënt een sinds de geboorte bestaande veneuze vaatmalformatie betrof die op latere leeftijd is gaan uitgroeien, achten wij klein. Eerder achten wij dit een vasculaire proliferatie geïnitieerd door een neustrauma, ofwel een hemangioom van het os nasale op latere leeftijd.

ABSTRACT

The diagnostic process of vascular anomalies is poorly understood and the opinions about this topic in the literature are ambiguous. We present the rare case of a 42-year old woman with a 'cavernous haemangioma' of the nasal bone and use it to discuss the current opinion regarding the classification of vascular tumours in soft tissue and bone. Subsequently, resection and reconstruction of a haemangioma of the nasal bone will be discussed.

KEYWORDS

Vascular anomaly, haemangioma, vascular tumor, nasal bone

Literatuur

1. World Health Organisation Classification of Tumours 4 (Tumours of Soft Tissue and Bone) Fletcher CD, Unni KK, Mertens F. 2002 pp 156-158, 320-321.
2. Mulliken JB, Glowacki J. Hemangiomas and vascular malformations in infants and children: a classification based on endothelial characteristics. *Plast Reconstr Surg* 1982; 69: 412-422.
3. Ethunandan M, Mellor TK. Haemangiomas and vascular malformations of the maxillofacial region-A review. *Br J Oral Maxillofac Surg* 2006; Aug 44 (4): 263-272.
4. Waner M, Suen JY. Haemangioma and vascular malformations of the head and neck. New York: Wiley-Liss, 1999.
5. Chen W, Wang J. Comprehensive Treatment of Arteriovenous Malformations in the Oral and Maxillofacial Region. *J Oral Maxillofac Surg* 2005; 63(10): 1484-1488.
6. Weiss SW, Goldblum JR. Enzinger and Weiss's Soft Tissue Tumors. 4th ed. St. Louis, Mo: Mosby Inc, 2001.
7. Werner AW, Dünne AA. Current concepts in the classification, diagnosis and treatment of haemangioma and vascular malformations of the head and neck. *Eur Arch Otorhinolaryngol* 2001; 258: 141-149.
8. McAllister RM, Ruddy GN. Cavernous haemangioma of the nasal bones. *J Laryngol Otol* 1992; 106(3): 264-267.
9. Kaplan HY, Kessler A, Feibel M. Nasal bone haemangioma. *J Laryngol Otol* 1991; 105: 389-391.
10. Kanter WR, Brown WC. Nasal bone hemangiomas: a review of clinical, radiologic, and operative experience. *Plast Reconstr Surg* 1985; 76(5): 774-776.
11. Murphy MD, Fairbairn KJ. Musculoskeletal angiomatous lesions: radiologic-pathologic correlation. *Radiographics* 1995; 15: 893-917.
12. HD Darfman, B Czerniak. Bone Tumors. 1998 pp 729-746.
13. Bridger MWM. Haemangioma of the nasal bones. *J Laryngol Otol* 1976; 90(2):191-200.